This is a digital copy of a book that was preserved for generations on library shelves before it was carefully scanned by Google as part of a project to make the world's books discoverable online.

It has survived long enough for the copyright to expire and the book to enter the public domain. A public domain book is one that was never subject to copyright or whose legal copyright term has expired. Whether a book is in the public domain may vary country to country. Public domain books are our gateways to the past, representing a wealth of history, culture and knowledge that's often difficult to discover.

Marks, notations and other marginalia present in the original volume will appear in this file - a reminder of this book's long journey from the publisher to a library and finally to you.

Usage guidelines

Google is proud to partner with libraries to digitize public domain materials and make them widely accessible. Public domain books belong to the public and we are merely their custodians. Nevertheless, this work is expensive, so in order to keep providing this resource, we have taken steps to prevent abuse by commercial parties, including placing technical restrictions on automated querying.

We also ask that you:

+ *Make non-commercial use of the files* We designed Google Book Search for use by individuals, and we request that you use these files for personal, non-commercial purposes.
+ *Refrain from automated querying* Do not send automated queries of any sort to Google's system: If you are conducting research on machine translation, optical character recognition or other areas where access to a large amount of text is helpful, please contact us. We encourage the use of public domain materials for these purposes and may be able to help.
+ *Maintain attribution* The Google "watermark" you see on each file is essential for informing people about this project and helping them find additional materials through Google Book Search. Please do not remove it.
+ *Keep it legal* Whatever your use, remember that you are responsible for ensuring that what you are doing is legal. Do not assume that just because we believe a book is in the public domain for users in the United States, that the work is also in the public domain for users in other countries. Whether a book is still in copyright varies from country to country, and we can't offer guidance on whether any specific use of any specific book is allowed. Please do not assume that a book's appearance in Google Book Search means it can be used in any manner anywhere in the world. Copyright infringement liability can be quite severe.

About Google Book Search

Google's mission is to organize the world's information and to make it universally accessible and useful. Google Book Search helps readers discover the world's books while helping authors and publishers reach new audiences. You can search through the full text of this book on the web at `http://books.google.com/`

A propos de ce livre

Ceci est une copie numérique d'un ouvrage conservé depuis des générations dans les rayonnages d'une bibliothèque avant d'être numérisé avec précaution par Google dans le cadre d'un projet visant à permettre aux internautes de découvrir l'ensemble du patrimoine littéraire mondial en ligne.

Ce livre étant relativement ancien, il n'est plus protégé par la loi sur les droits d'auteur et appartient à présent au domaine public. L'expression "appartenir au domaine public" signifie que le livre en question n'a jamais été soumis aux droits d'auteur ou que ses droits légaux sont arrivés à expiration. Les conditions requises pour qu'un livre tombe dans le domaine public peuvent varier d'un pays à l'autre. Les livres libres de droit sont autant de liens avec le passé. Ils sont les témoins de la richesse de notre histoire, de notre patrimoine culturel et de la connaissance humaine et sont trop souvent difficilement accessibles au public.

Les notes de bas de page et autres annotations en marge du texte présentes dans le volume original sont reprises dans ce fichier, comme un souvenir du long chemin parcouru par l'ouvrage depuis la maison d'édition en passant par la bibliothèque pour finalement se retrouver entre vos mains.

Consignes d'utilisation

Google est fier de travailler en partenariat avec des bibliothèques à la numérisation des ouvrages appartenant au domaine public et de les rendre ainsi accessibles à tous. Ces livres sont en effet la propriété de tous et de toutes et nous sommes tout simplement les gardiens de ce patrimoine. Il s'agit toutefois d'un projet coûteux. Par conséquent et en vue de poursuivre la diffusion de ces ressources inépuisables, nous avons pris les dispositions nécessaires afin de prévenir les éventuels abus auxquels pourraient se livrer des sites marchands tiers, notamment en instaurant des contraintes techniques relatives aux requêtes automatisées.

Nous vous demandons également de:

+ *Ne pas utiliser les fichiers à des fins commerciales* Nous avons conçu le programme Google Recherche de Livres à l'usage des particuliers. Nous vous demandons donc d'utiliser uniquement ces fichiers à des fins personnelles. Ils ne sauraient en effet être employés dans un quelconque but commercial.

+ *Ne pas procéder à des requêtes automatisées* N'envoyez aucune requête automatisée quelle qu'elle soit au système Google. Si vous effectuez des recherches concernant les logiciels de traduction, la reconnaissance optique de caractères ou tout autre domaine nécessitant de disposer d'importantes quantités de texte, n'hésitez pas à nous contacter. Nous encourageons pour la réalisation de ce type de travaux l'utilisation des ouvrages et documents appartenant au domaine public et serions heureux de vous être utile.

+ *Ne pas supprimer l'attribution* Le filigrane Google contenu dans chaque fichier est indispensable pour informer les internautes de notre projet et leur permettre d'accéder à davantage de documents par l'intermédiaire du Programme Google Recherche de Livres. Ne le supprimez en aucun cas.

+ *Rester dans la légalité* Quelle que soit l'utilisation que vous comptez faire des fichiers, n'oubliez pas qu'il est de votre responsabilité de veiller à respecter la loi. Si un ouvrage appartient au domaine public américain, n'en déduisez pas pour autant qu'il en va de même dans les autres pays. La durée légale des droits d'auteur d'un livre varie d'un pays à l'autre. Nous ne sommes donc pas en mesure de répertorier les ouvrages dont l'utilisation est autorisée et ceux dont elle ne l'est pas. Ne croyez pas que le simple fait d'afficher un livre sur Google Recherche de Livres signifie que celui-ci peut être utilisé de quelque façon que ce soit dans le monde entier. La condamnation à laquelle vous vous exposeriez en cas de violation des droits d'auteur peut être sévère.

À propos du service Google Recherche de Livres

En favorisant la recherche et l'accès à un nombre croissant de livres disponibles dans de nombreuses langues, dont le français, Google souhaite contribuer à promouvoir la diversité culturelle grâce à Google Recherche de Livres. En effet, le Programme Google Recherche de Livres permet aux internautes de découvrir le patrimoine littéraire mondial, tout en aidant les auteurs et les éditeurs à élargir leur public. Vous pouvez effectuer des recherches en ligne dans le texte intégral de cet ouvrage à l'adresse `http://books.google.com`







ATLAS DE RADIOLOGIE NORMALE

SORTI EN JUIN 1908

DES PRESSES

de l'Imprimerie Médicale et Scientifique

L. SEVEREYNS

CLICHÉS DE LA MAISON DRICOT ET Cie

ATLAS

DE

RADIOLOGIE NORMALE

PAR MM. LES DOCTEURS

L. HAUCHAMPS
Directeur du Laboratoire de Radiologie
des Hôpitaux de Bruxelles

J. KLYNENS
Radiologiste à Anvers

E. MAHAUX
Docteur spécial de l'Université de Bruxelles

Ouvrage accompagné de 153 schémas et radiogrammes (grandeur naturelle)

ÉDITEURS :

BRUXELLES
F. ERNEST-GOOSSENS, RUE LEBEAU, 49

PARIS
O. DOIN, PLACE DE L'ODÉON, 8

1908

143284

TABLE DES MATIÈRES

PREMIÈRE PARTIE

Généralités radiologiques

PAGES

§ 1. — L'ampoule 3
§ 2. — La projection 19
§ 3. — Le radiogramme 34

DEUXIEME PARTIE

Squelette

CHAPITRE PREMIER. — **Membre supérieur.**

§ 1. — Epaule 43
§ 2. — Coude 54
§ 3. — Poignet et main 65
§ 4. — Métacarpe et phalanges 73

CHAPITRE II. — **Membre inférieur.**

§ 1. — Hanche 81
§ 2. — Genou 95
§ 3. — Cheville 108
§ 4. — Tarse 118

CHAPITRE III. — **Points d'ossification** 137

CHAPITRE IV. — **Le rachis** 141

CHAPITRE V. — **La tête** 171

§ 1. — Base du crâne 173
§ 2. — Voûte et paroi latérale du crâne 187
§ 3. — La face 187
§ 4. — Maxillaire inférieur et dents 194

TROISIÈME PARTIE

Organes urinaires 201

QUATRIÈME PARTIE

Organes digestifs

§ 1. — Œsophage 215
§ 2. — Estomac 225
§ 3. — Intestins 253

CINQUIÈME PARTIE

Le thorax : Cœur et Aorte 261

SIXIÈME PARTIE

Le thorax : Organes respiratoires 293

ERRATA

Page 28. Légende fig. 24 : — $\overline{SB}^2 = \overline{AB}^2 + \overline{SA}^2 = 1{,}065\ \overline{SA}^2$ *au lieu de* $\overline{AB}^2 + \overline{SA}^2 = 1{,}065\ \overline{SA}^2$.

Page 38. *A supprimer :* lignes 17 et 18.

Page 88. Figure 56 *au lieu de* figure 46.

Page 96. Légende fig. 60 : — 3. Tendon du biceps crural *au lieu de* tendon du triceps crural.

Page 99. 11e ligne : — Figure 62 *au lieu de* figure 61.

Page 109. Figure 66 *au lieu de* 67.

Page 111. Figure 67 *au lieu de* 68.

Page 123. Légende fig. 74 : — 8. Cuboïde *au lieu de* 8 cuboïde (*en rouge*).
17' Os de Vésale *au lieu de* os vénale.

Page 150. Légende fig. 87 : — 6. Muscles de la région sus-hyoïdienne *au lieu de* muscles hypoglosses.

Page 201. Dernier alinéa, 3e ligne : — Le degré de pénétration *au lieu de* degré de pénétrabilité.
Dernier alinéa, 6e ligne : — Pénétration *au lieu de* pénétrabilité.

Page 209. Avant-dernier alinéa : — à l'insertion *au lieu de* à l'inversion.

Page 229. Figure 114 : — Examen antérieur *au lieu de* examen postérieur. — 2. Première côte *au lieu de* 2e côte.

Page 298. 6e ligne : fig. 149 *au lieu de* fig. 150.

PRÉFACE

L'interprétation d'une image radioscopique ou radiographique n'est pas toujours chose facile : il pouvait en être autrement au début de l'ère radiologique, alors que les applications de la découverte de Röntgen se bornaient uniquement à la recherche d'une fracture ou d'un corps étranger.

Mais à l'heure actuelle, ces applications deviennent de plus en plus nombreuses, de plus en plus complexes tant au point de vue technique que diagnostique. Grâce à l'ingéniosité vigilante des constructeurs s'inspirant des contingences et des nécessités de la clinique, les appareils radiogènes sont devenus plus puissants, plus souples et plus fidèles ; grâce encore au zèle des cliniciens et des radiologistes, le domaine de la radiologie s'est considérablement agrandi et s'est étendu successivement à l'étude, naguère encore inabordable, de l'appareil urinaire, du cœur, de l'estomac, du crâne et du rachis, etc.

Aussi bien, le radiodiagnostic n'est-il plus un procédé exceptionnel d'investigation et opposable aux moyens ordinaires de la clinique ; il en est un complément toujours utile et souvent indispensable. Aussi bien, le praticien

consciencieux doit-il avoir une notion exacte, précise quoique sommaire des propriétés physiques des radiations de Röntgen, doit-il savoir les indications du radiodiagnostic, ce qu'il peut donner et ce qu'il ne peut point donner, doit-il enfin connaître tous les détails du radiogramme normal : c'est à ces conditions qu'il pourra se garder du piège que l'on a bien voulu appeler « les erreurs de la radiographie ». A vrai dire la radiographie n'est pas, ne peut être sujette à des erreurs, pas plus que l'optique ou la pesanteur ; seule, l'interprétation que nous assignons à l'image radiologique peut être erronée.

Aussi les auteurs ont-ils cru faire œuvre utile en exposant succinctement et clairement ces données de physique, de technique et de radiologie normale.

LES AUTEURS.

Juin 1908.

PREMIÈRE PARTIE

GÉNÉRALITÉS RADIOLOGIQUES

§ 1. — AMPOULE

De toute l'instrumentation, l'ampoule de Röntgen constitue la pièce capitale; de son fonctionnement régulier ou irrégulier dépend la qualité ou la défectuosité de l'image radiologique. Elle ne se montrera souple et docile qu'entre les mains de celui qui aura su épier et comprendre son langage et ses gestes par une observation constante et méticuleuse; et celle-ci n'est praticable que dans le *silence et l'obscurité* du laboratoire.

Finesse de foyer anticathodique.

Une ampoule de Röntgen (fig. 1) comprend plusieurs électrodes : une cathode en aluminium sous forme de miroir concave, une anode en aluminium et enfin une anticathode en platine, plane, inclinée à 45° sur l'axe principal de la cathode.

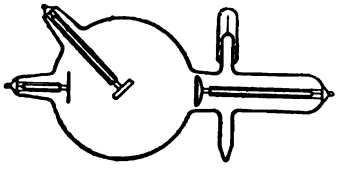

Fig. 1.
Ampoule de Röntgen : à gauche l'anode, au milieu l'anticathode, à droite la cathode.

Les rayons cathodiques, électrons chargés d'électricité négative, émanent radiairement de la surface concave de la cathode et convergent vers son centre de courbure; c'est précisément en ce point (fig. 2) que se trouve le plan incliné de l'anticathode. Comme les rayons cathodiques se transforment en rayons X au contact de tout corps étranger qu'ils rencontrent sur leur passage, le point de convergence anticathodique devient le centre d'émission des rayons X. Et puisque la cathode est régulièrement concave, il semble que la convergence des rayons cathodiques sur l'anticathode doive s'opérer sur un seul point. Mais en réalité le foyer anticathodique n'est pas ponctiforme : au fur et à mesure que le

faisceau cathodique se concentre, la répulsion, qu'exercent les électrons chargés d'électricité négative les uns sur les autres, devient plus considérable et imprime aux rayons cathodiques, à un moment donné, tout près de la lame anticathodique, une direction plus ou moins parallèle; c'est au rétrécissement le plus considérable du faisceau cathodique que doit se trouver l'anticathode. C'est du succès plus ou moins heureux de cette construction difficile que dépend en grande partie la valeur de l'ampoule; car plus le foyer anticathodique, c'est-à-dire le centre d'émission des rayons X, sera fin, petit, ponctiforme, plus la projection radiographique sera nette.

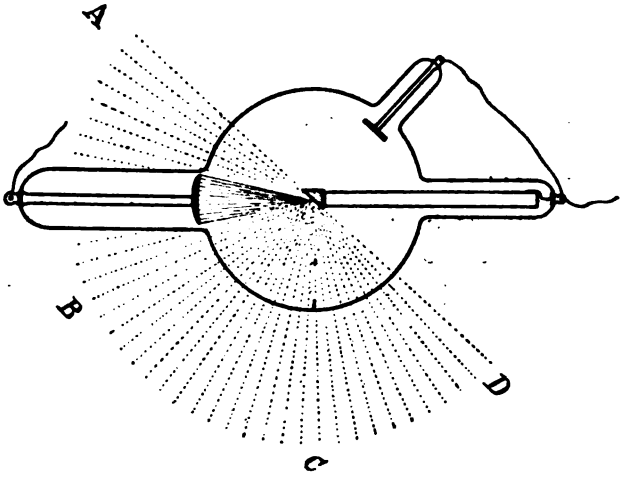

Fig. 2.
Le faisceau cathodique se concentre sur l'anticathode et de celle ci émanent dans toutes les directions A, B, C, D, les rayons X.

La finesse du foyer anticathodique peut être appréciée par différents instruments, que l'on appelle focomètres.

De la finesse du foyer anticathodique dépend donc la netteté des images radiologiques.

Courants d'ouverture et de fermeture.

Dans l'immense majorité des laboratoires, le tube de Röntgen est alimenté par le courant secondaire de la bobine de Rhumkorff; celle-ci constitue un transformateur à courant secondaire alternatif, à courant de fermeture d'intensité faible et à courant d'ouverture d'intensité plus forte. Ces deux courants passent donc alternativement dans l'ampoule, et comme ils sont de sens contraire, la polarité des électrodes de l'ampoule change avec chaque phase du courant. L'élec-

[illegible] tantôt par le miroir concave d'aluminium et tantôt [illegible] Comme les rayons cathodiques se transforment en [illegible] tout corps qu'ils rencontrent, le centre d'émission [illegible] : tantôt l'anticathode, tantôt de multiples endroits [illegible] le deviennent foyers d'émission et la qualité des [illegible] ra d'autant plus que ces centres d'émission sont [illegible] ats. Il importe donc que l'anticathode reste tou- [illegible] des rayons X ; en d'autres termes, il importe de [illegible] dispositif quelconque un des deux courants et [illegible] ant de faible intensité, le courant de fermeture. [illegible] ampoule par le courant de fermeture impose en- [illegible] nt secondaire.



[illegible] de [illegible] et sa [illegible] œil [illegible], ré-

gulier et correct, est divisée nettement en deux hémisphères, dont l'une, l'hémisphère cathodique, montre une belle fluorescence verte ou bleue, suivant la nature du verre, et dont l'autre, l'hémisphère anticathodique, est faiblement lumineuse, une ampoule soumise au contraire à un régime défectueux par suite du passage du courant de fermeture, montre, dans toutes ses parties, et particulièrement dans son hémisphère anticathodique, des anneaux de fluorescence plus ou moins intense qui viennent rompre la belle harmonie de la division en deux hémisphères.

Le milliampèremètre (fig. 3) intercallé dans le circuit secondaire permet encore de déceler ce courant de fermeture et d'en mesurer même l'intensité. Le passage du courant de fermeture imprime à l'aiguille de l'instrument des oscillations brusques plus ou moins étendues suivant son intensité; vient-on à le supprimer totalement, l'aiguille accuse immédiatement une intensité plus grande du courant, reste fixe et immobile; le courant d'ouverture, neutralisé d'abord en partie par le courant de fermeture, agit maintenant seul sur l'aiguille de l'instrument.

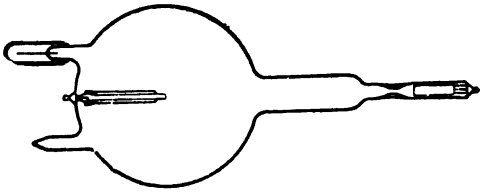

Fig. 4.
Ampoule-soupape de Gundelach.

L'emploi d'une machine statique qui n'engendre qu'un seul courant alimente l'ampoule d'une façon absolument irréprochable; mais son débit faible, capricieux, ne répond plus aux exigences de plus en plus grandes de la clinique et explique son abandon général.

Les progrès de la technique nous permettent de redresser le courant secondaire de la bobine par différents dispositifs : on peut d'abord agir directement sur le courant primaire et par suite indirectement sur la courbe du courant secondaire : telle est l'induction variable de Walther. D'autres dispositifs agissent uniquement sur le courant secondaire et absorbent, étouffent le courant de fermeture : telles les soupapes du genre Villard ou Gundelach (fig. 4), dont le vide se rapproche de celui d'une ampoule de Röntgen et qui sont intercalées dans

[illegible] d'ouverture seul puisse passer : telles sont encore [illegible] est basée sur le pouvoir électrique des poin- [illegible] ème peut être munie d'un dispositif (fig. 6) inter-

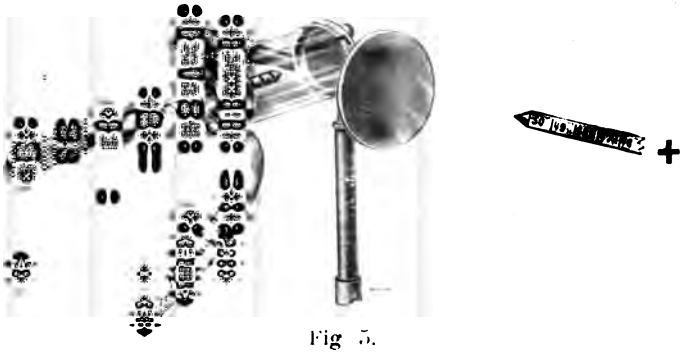

Fig. 5.

[illegible] de l'anticathode, capable d'absorber le courant [illegible]

[illegible] employé, *le courant de fermeture doit être éliminé* [illegible] *action nuisible à la qualité de l'image radiolo-*

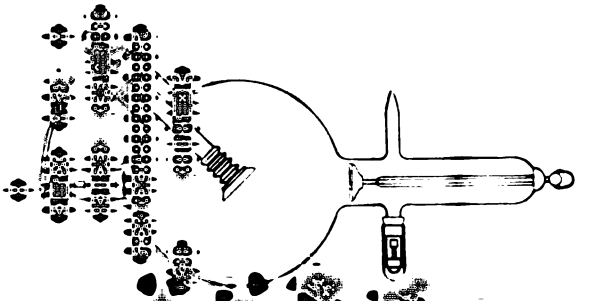

Etat critique de l'ampoule.

[illegible] le [illegible] n- [illegible] à [illegible] ts [illegible] le [illegible]



PAS DE RAYONS X.



Rayons trop pénétrants
pas de contrastes.

Etat critique de l'ampoule
constrastes et détails.





Rayons trop pénétrants
pas de contrastes
RAYONS X.

Fig. [illegible]

trique et engendre des rayons très pénétrants; aussi est-elle indispensable à l'exploration des organes les plus denses et les plus épais : telles la tête et les grosses articulations des adultes bien musclés.

Mais les organes, dont l'*épaisseur* est intermédiaire entre celles des organes précités, exigent l'utilisation d'ampoules dont les rayons ont un pouvoir de pénétration intermédiaire entre celui des ampoules molles et celui des ampoules dures. Pour le genou de l'adulte, le degré de pénétration des rayons sera plus faible que pour la hanche et plus fort que pour la main.

La perméabilité des tissus aux rayons X est en raison inverse du *poids atomique* de leurs molécules constitutives. Toute radiation, dans son passage à travers l'objet, s'affaiblit en raison directe de la densité du milieu traversé; son action sur les molécules d'argent de la couche sensible ou sur les molécules de platino-cyanure de l'écran, est d'autant moins prononcée que la densité de l'objet traversé est forte. Ainsi s'inscrira sur la couche sensible une gamme de modulations, d'impressions d'intensité variable répondant à des différences plus ou moins faibles de densité.

Mais l'épaisseur et la densité des tissus ne sont pas les seuls facteurs déterminant le choix de rayons d'une pénétration donnée. *L'action photochimique* des rayons est un troisième élément dont il faut tenir compte; leur action sur les molécules d'argent est d'autant plus intense qu'ils sont plus absorbés par celles-ci, en d'autres termes, d'autant plus intense que leur pénétration est faible ; aussi convient-il pour l'obtention d'un cliché brillant d'utiliser des rayons d'une pénétration minima compatible avec l'épaisseur et la densité de la région, des rayons de pénétration assez forte pour qu'ils puissent traverser cette région et en dessiner la structure, des rayons de pénétration assez faible pour qu'ils puissent accuser sur la couche sensible les moindres différences de densité et pour que leur action photo-chimique se rapproche de son maximum. Entre les conditions imposées par la densité et l'épaisseur des tissus, par le pouvoir pénétrant et l'action photochimique des rayons utilisés, le radiologiste doit établir en quelque sorte un compromis; c'est ainsi qu'à chaque cas, qu'à chaque région, correspondent des rayons de choix, une ampoule de choix : *une ampoule à l'état critique.*

L'emploi d'une ampoule à l'état critique constitue donc une tâche complexe d'importance capitale; c'est affaire d'expérience, d'habilité et de jugement personnel; c'est de ce choix que dépend en grande partie le succès de l'exploration.

Si les rayons ont une pénétration trop faible, si l'ampoule est trop molle (fig. 7 D), le radiogramme de la main, par exemple, ne montrera pas la délicate trabéculation des os, ne différentiera même pas les parties molles d'avec le tissu osseux; les rayons, par suite de leur trop faible pénétration, ont été absorbés par tous les tissus et le cliché semblera sous-exposé. Si au contraire l'ampoule est très dure (fig. 7 B), les rayons passeront tout aussi facilement à travers la peau, les muscles et les os et de nouveau il n'y aura pas de contraste entre toutes les parties constitutives de la main; le réseau des trabécules osseux sera à peine ébauché parce qu'il n'aura guère pu absorber les rayons; tout le cliché paraîtra sans détails, sans oppositions; il sera gris, uniforme, terne. Mais que les rayons soient assez pénétrants pour traverser les parties molles, assez peu pénétrants pour être arrêtés par les trabécules osseux, en d'autres termes que l'ampoule soit à l'état critique (fig. 7 C) et nous aurons une image brillante, nette, fouillée, pleine de détails, pleine de nuances, montrant à la fois les parties molles, les plis cutanés, les ongles et le détail infini de la structure osseuse.

Un laboratoire bien outillé doit donc posséder toute une série d'ampoules dures, demi-dures, molles et demi-molles, donnant toute une gamme de rayons de pénétration décroissante; c'est là une dépense assurément considérable mais utile, économique, ainsi que nous le verrons tantôt.

Quel que soit le modèle de l'ampoule employée, *celle-ci doit émettre des rayons de pénétration appropriée à l'épaisseur et à la densité des tissus; l'emploi d'une ampoule à l'état critique est la troisième condition de succès.*

Constance du vide

La qualité des rayons, non seulement, doit être appropriée à la densité et à l'épaisseur des objets à explorer, mais elle doit encore rester constante durant toute la durée de l'examen. En d'autres termes, l'ampoule doit, à peu de chose près, conserver le même état de vacuité et émettre à la fin de l'opération des rayons de même valeur et de même qualité qu'au début; l'ampoule doit rester constante.

Que l'ampoule, après quelques instants de fonctionnement, molisse, « tombe », et la pénétration des rayons sera moindre; qu'elle durcisse, au contraire, et la pénétration des rayons sera plus forte; dans les deux cas, les détails avec leurs contrastes risqueront fort d'en pâtir.

Le durcissement de l'ampoule est un inconvénient auquel on peut remédier, sans tarder, pendant le fonctionnement même, par l'utilisation du régulateur,

par la régénération. Mais pour compenser quelque peu la chute du vide, nous devons prolonger le temps de pose projeté; en encore si cette chute est par trop considérable, comme il advient souvent avec des ampoules neuves, nous devons interrompre l'exploration radiographique et procéder au durcissement.

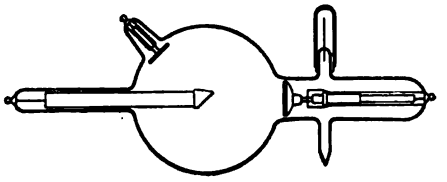

Fig. 8.

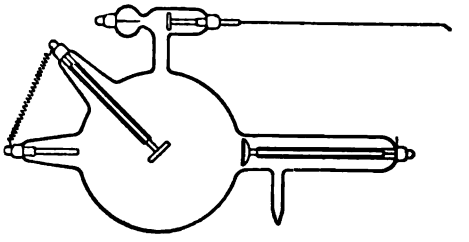

Fig. 9.

En effet, les progrès de la technique nous permettent de varier l'état de vide d'une ampoule au gré des exigences de la pratique; au moyen de dispositifs différents (osmorégulateur [fig. 8], régulateur de Muller [fig. 9], etc.), nous pouvons diminuer le vide, régénérer l'ampoule par l'introduction d'air ou de gaz. Nous pouvons encore extraire de l'ampoule son gaz et élever ainsi son vide et augmenter la pénétration de ses rayons. Grâce à ces manipulations, l'utilisation d'une seule et même ampoule serait, à la rigueur, possible dans tous les cas de la clinique; mais encore la régénération, tout comme le durcissement, constitue-t-elle une manipulation quelque peu délicate, voire même dangereuse pour les mains du radiographe, et toujours de nature à arrêter la marche régulière et expéditive de l'exploration, tandis que l'emploi de plusieurs ampoules arrivées à des degrés de vacuité différents assure à la succession des examens une marche facile, sûre, expéditive et économique.

L'utilisation de plusieurs ampoules, pour obvier aux inconvénients qu'entraîne le changement le vide, doit être rationnelle et se baser sur les notions suivantes :

Une ampoule neuve « jeune » tend toujours à mollir : le dégagement des gaz occlus dans les parties métalliques (de la cathode, de l'anode et de l'anticathode), et dans le verre lui-même, est proportionnelle à l'échauffement de ces parties par le passage du courant électrique; au cours d'une exploration, la quantité de gaz dégagé est supérieure à la quantité de gaz utilisé, si la charge électrique est quelque peu forte: le vide diminue et le tube mollit; aussi toute ampoule neuve, ne

doit-elle être utilisée qu'à l'exploration de petits objets nécessitant une charge électrique minime.

Au fur et à mesure que les gaz occlus se dégagent et s'épuisent par le fonctionnement répété, l'ampoule, tout en restant constante, arrive à supporter une charge électrique de plus en plus considérable, et il arrivera une époque où elle sera capable de supporter la charge électrique nécessaire à la radiographie d'un objet d'épaisseur moyenne. Dans cette période, que l'on pourrait appeler sa « période d'état », l'ampoule ne mollit point, ne durcit point; elle reste constante parce que le dégagement et l'usure de gaz se compensent exactement.

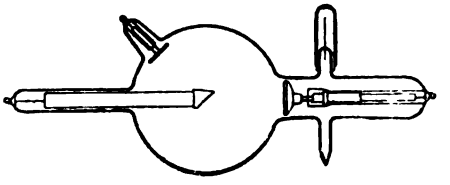

Fig. 10.

Mais la provision de gaz occlus s'amoindrissant de plus en plus, il advient un moment où le dégagement de ces gaz n'est plus en état de compenser leur usure par fonctionnement, et l'ampoule atteint alors sa troisième période, « période de vieillissement », pendant laquelle elle tend toujours à durcir. C'est pendant cette troisième période et alors seulement que les régulateurs peuvent intervenir pour prolonger sa vie, pour la régénérer par l'introduction de nouvelles quantités de gaz. Ces ampoules serviront donc à l'exploration des objets épais : la hanche, l'abdomen, l'estomac, etc.

L'exploitation rationnelle d'un laboratoire exige un minimum de trois ampoules arrivées à différents degrés de vacuité : c'est là une condition indispensable de technique facile, agréable et économique.

Les considérations précédentes que nous avons fait valoir à propos des gaz occlus nous feront préférer les ampoules de grand diamètre aux ampoules de petit diamètre : car celles-ci s'échauffent plus facilement, épuisent vite leur provision de gaz occlus et arrivent rapidement à leur troisième période: neuves elles risquent fort de mollir sous une faible charge électrique; usagées, elles tendent toujours à durcir après quelques instants de fonctionnement et nécessitent une régénération très fréquente.

Ces mêmes considérations ont déterminé les constructeurs à la fabrication d'ampoules à anticathode renforcée de différents modèles ; tantôt le miroir de platine de l'anticathode repose sur un gros bloc métallique, bon conducteur

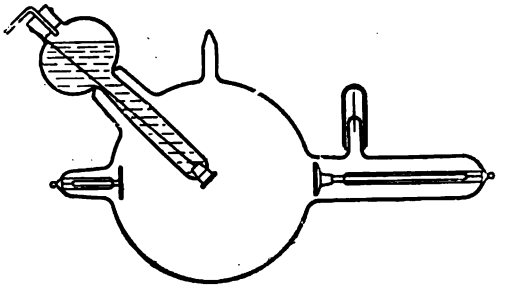

Fig. 11.

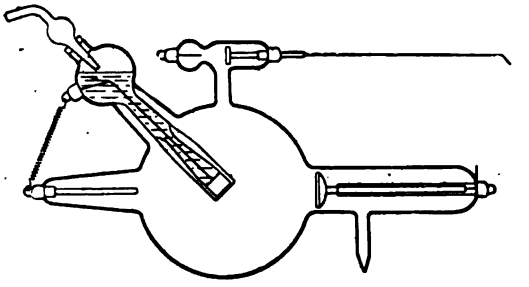

Fig. 12.

de la chaleur (fig. 10) de cuivre de préférence; tantôt, au contraire, il forme le fond d'un récipient rempli d'eau (fig. 11, 12, 13); tantôt enfin le bloc anticathodique est muni d'ailerons pour augmenter la surface de dégagement de la chaleur (fig. 14).

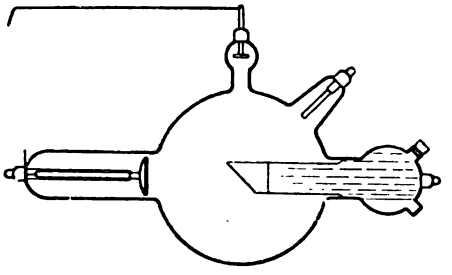

Fig. 13.

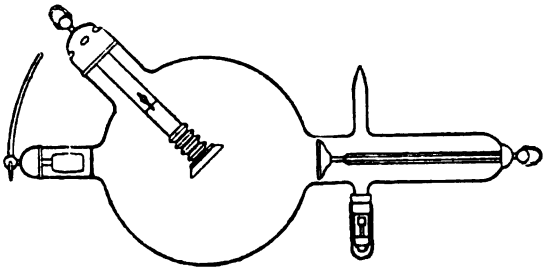

Fig. 14.

La constance du vide d'une ampoule pendant toute la durée d'une opération radiographique est la quatrième condition de succès.

Charge électrique de l'ampoule

Nous nous expliquons ainsi facilement les raisons pour lesquelles une ampoule de forte dimension munie d'une anticathode renforcée supporte les charges électriques les plus fortes. La construction de ces ampoules a été un des plus grands progrès de la technique; grâce à ce perfectionnement, nous pouvons d'abord abréger l'exposition de la plaque et, par conséquent, nous avons d'autant plus de chance d'éviter les mouvements volontaires ou involontaires du sujet; ensuite nous pouvons utiliser une ampoule d'autant plus molle que sa charge

est plus considérable et, par conséquent, obtenir des images plus fines et plus détailées.

La charge que nous imposerons à une ampoule donnée doit être telle que l'état de vacuité de celle-ci puisse rester invariable durant tout le temps de pose, puisque la constance du vide, ainsi que nous venons de le voir, est une condition inéluctable de la technique. Elle sera donc variable suivant ce temps de pose : plus l'exposition sera longue, c'est-à-dire plus l'échauffement consécutif de l'ampoule sera considérable, moins la charge pourra être forte. Elle sera encore variable suivant les dimensions et le type de l'ampoule : plus forte pour une grande ampoule à anticathode renforcée que pour une simple petite ampoule. Elle sera enfin plus faible pour une ampoule jeune, qui tend toujours à mollir, que pour une ampoule usagée, qui tend toujours à durcir.

La charge électrique doit donc être portée à la valeur maxima compatible avec la constance du vide.

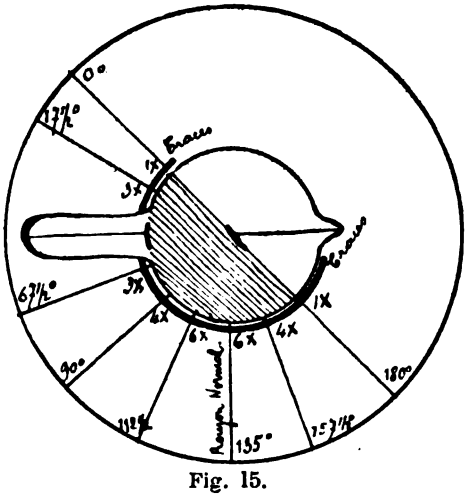

Fig. 15.

Intensité des radiations mesurée dans le plan médian de l'ampoule au moyen du quantimètre Kienböck appliqué tout près de la paroi de l'ampoule (d'après Kienböck.)

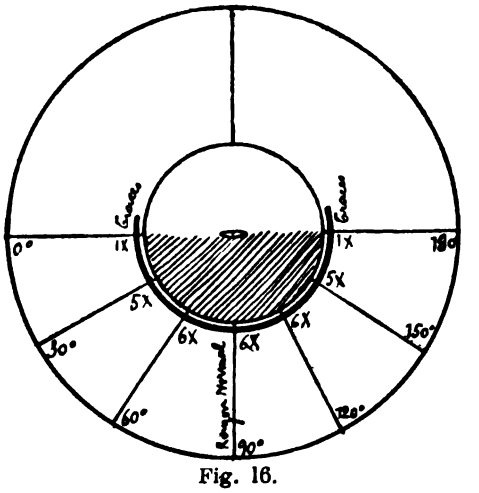

Fig. 16.

Intensité des radiations mesurée dans le plan transversal de l'ampoule (d'après Kienböck.)

Incidence normale

Si nous mesurons avec le quantimètre de Kienböck l'activité photochimique des rayons X émis suivant le plan vertical passant par l'axe de l'ampoule, nous trouvons son maximum entre 112,5° et 135° (fig. 15); si nous opérons de la même façon dans le plan vertical perpendiculaire à l'axe de l'ampoule et pas-

sant par le foyer anticathodique, nous trouvons le maximum entre 60° et 120° (fig. 16). C'est donc cette zône active que nous devons utiliser dans la pratique radiographique; c'est là que nous devons chercher notre rayons normal. Au-delà de ces quatre limites, l'activité des rayons diminue progressivement et devient presque nulle dans l'hémisphère anticathodique.

Du foyer de l'anticathode, les rayons de Röntgen se propagent en ligne droite et divergent dans tous les sens (fig. 2). L'objet à radiographier, placé immédiatement en dessous du foyer anticathodique, sera touché par des rayons d'autant plus obliques qu'ils lui sont plus périphériques; un rayon, théoriquement un seul rayon, pourra tomber perpendiculairement sur cet objet : *c'est le rayon normal.* Ce rayon ne déforme pas, n'agrandit pas, tandis que tous les autres déforment et agrandissent d'autant plus qu'ils sont plus obliques. Piquons, en effet, sur une planchette (fig. 17) une série d'épingles bien perpendiculairement; si le rayon normal tombe sur la première épingle, nous voyons sur l'écran fluo-

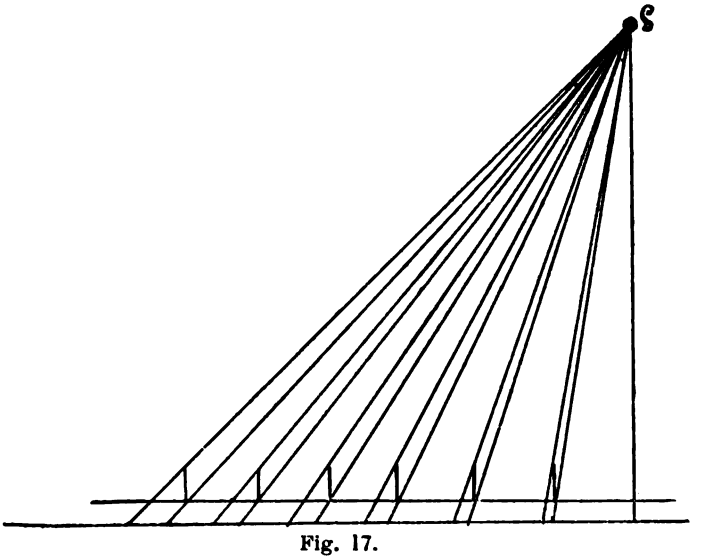

Fig. 17.

roscopique la projection de celle-ci sous forme d'un point minuscule; toutes les autres épingles, au contraire, se projettent sous forme de lignes d'autant plus allongées qu'elles sont touchées par des rayons plus obliques.

Il importe de reconnaître l'incidence normale afin de se mettre à l'abri d'erreurs qui pourraient être conséquentes. Mais le centrage de l'ampoule, avant

chaque opération radiographique, serait une manœuvre fastidieuse; aussi est-il de toute utilité de centrer exactement une fois pour toutes chaque ampoule sur un statif approprié. Le centrage des ampoules se fait ordinairement au moyen d'un double croisillon de fils métalliques; si les silhouettes de ces deux croisillons se superposent exactement, le centrage est parfait et l'incidence normale passe par l'intersection des fils.

L'emploi des diaphragmes et des tubes compresseurs exige que le passage du rayon normal se fasse par leur centre; et ainsi il est facile de retrouver l'incidence normale au moyen d'une simple construction géométrique, c'est-à-dire à l'intersection des diagonales du diaphragme quadrangulaire ou au centre du cercle. (Rayon normal = rayon axial.)

Pour éviter tout agrandissement, le centrage de l'ampoule est de toute nécessité.

Nécessité du diaphragme

L'emploi du diaphragme a été une des plus importantes améliorations de la technique; c'est ainsi que l'exploration de la hanche, de la région rénale, de la tête, est entrée avec succès dans le domaine de la radiologie; c'est ainsi que l'exploration de toutes les autres régions du corps, quelles qu'elles soient, a pu nous révéler une richesse surprenante de détails. Le diaphragme nous permet d'éliminer tous les rayons X qui ne concourent pas à la production de l'image de la région intéressante; il nous permet encore d'éliminer tous les rayons secondaires parasites, qui sont si nuisibles à la netteté de la projection.

Les rayons émis par le foyer de l'anticathode, les rayons primaires, sont susceptibles de se transformer en rayons secondaires (fig. 18) au contact de toutes les molécules étrangères qu'ils rencontrent sur leur passage : la paroi de l'ampoule, la peau, la graisse, les muscles, les os, la couche sensible et même le verre de la plaque photographique deviennent centre d'émission de rayons secondaires qui, eux aussi, tout comme les rayons primaires, se propagent en ligne droite dans toutes les directions. Et par un mécanisme identique les rayons secondaires, à leur tour, engendrent des rayons tertiaires. Ces rayons secondaires ont été divisés en rayons endogènes et en rayons ectogènes, suivant qu'ils prennent naissance au dedans ou au dehors de l'objet à explorer; il semble qu'il soit démontré que les rayons secondaires, et particulièrement les rayons endogènes, possèdent un pouvoir de pénétration considérable, aussi considérable peut-être que les rayons primaires dont ils dérivent.

Les rayons primaires qui tombent en dehors du champ d'exploration ne peuvent que donner naissance à des rayons secondaires nuisibles et doivent être, eux aussi, écartés.

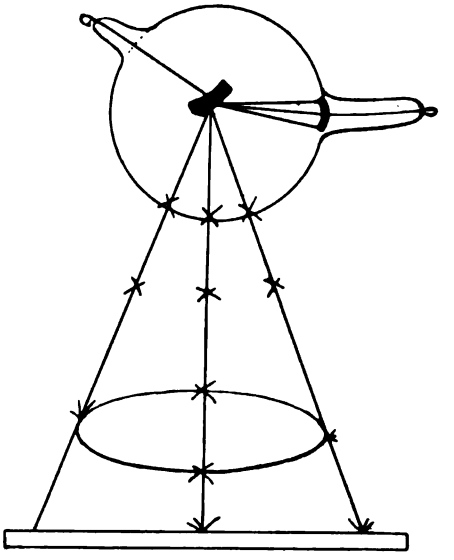

FIG. 18
Foyers d'émission × de rayons secondaires.

Or, la technique doit s'appliquer à éliminer autant que possible ces trois espèces de rayons parasites; rayons secondaires endogènes, rayons secondaires ectogènes, rayons primaires qui ne concourent pas à la projection de la région intéressante. Car, n'est-il pas évident que la silhouette radiographique ne peut être excellente qu'au prix d'un centre unique de projection, et que la multitude de rayons secondaires émanant d'autant de foyers secondaires distincts ne peut que nuire à la clarté et à la netteté de l'image ?

Pour annihiler autant que faire se peut les rayons endogènes, deux moyens différents se présentent à nous. Nous pouvons d'abord restreindre notre champ d'exploration au strict nécessaire : des lamelles de plomb ou tout autre dispositif imperméable aux rayons X, délimiteront donc la région à explorer. Nous pouvons ensuite diminuer au moyen d'une compression plus ou moins énergique l'épaisseur de l'objet. Nous nous opposerons ainsi à la formation de quantité de

foyers secondaires endogènes en même temps que nous assurerons aux rayons primaires un passage plus facile, et à l'objet une immobilisation plus complète. Les appareils qui remplissent ces deux conditions d'une façon très heureuse consistent essentiellement en un tube métallique compresseur.

En troisième lieu, nous devons éliminer les rayons primaires inutiles; à cet effet, le tube compresseur est muni, à sa partie supérieure du côté de l'ampoule, d'un diaphragme d'ouverture et de forme variables : circulaire (diaphragme-iris), quadrangulaire, etc... Cet écran découpe dans la zône d'émission de l'ampoule un cône déterminé de rayons.

Evidemment la grandeur du diaphragme doit être appropriée à la longueur et au diamètre du tube compresseur, à sa distance de l'anticathode et de l'objet, c'est là affaire d'un simple calcul (fig. 19.)

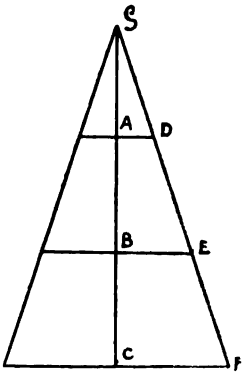

Fig. 19

Soit S C l'incidence normale ou la distance qui sépare le foyer anticathodique de l'objet. — Soit C F égal à la moitié du diamètre de l'objet. Nous aurons $\frac{S\,C}{C\,F} = \frac{S\,A}{A\,D}$, par conséquent $A\,D = \frac{C\,F \times S\,A}{S\,C}$. — A D est égal à la moitié du diamètre du diaphragme nécessaire.

Le diaphragme et le compresseur nous permettent donc d'éliminer quantité de rayons secondaires émanant de la paroi de l'ampoule (ectogènes), quantité de rayons secondaires émanant de l'objet lui-même (endogènes), et quantité de rayons primaires inutiles.

---

§ 2. — LA PROJECTION

Comme les rayons X émanent d'une région ponctiforme de l'anticathode et qu'ils divergent dans tous les sens, la silhouette de tout objet qu'ils produisent est une projection centrale, conique. Or, une projection centrale, de par les lois de l'optique, engendre toujours quelque agrandissement et quelque déformation qu'une technique rationelle s'évertuera à réduire dans une grande mesure. Projection centrale.

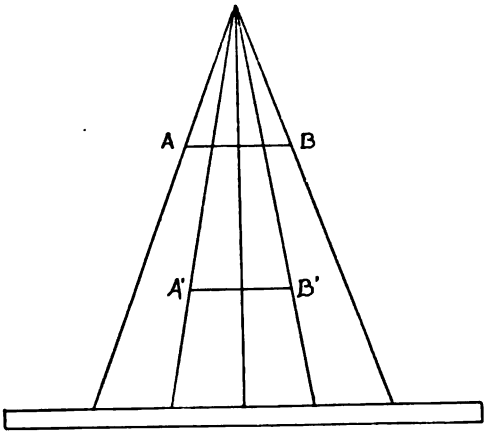

Fig. 20.

A B = A' B'. La projection de l'objet A B très rapproché de la source radiogène et très éloigné de la surface réceptrice de l'image, est bien plus grande que celle de l'objet A' B'.

Il est de toute évidence que la déformation sera d'autant plus grande que l'objet sera plus rapproché du foyer radiogène (fig. 20); il est non moins évident qu'elle sera encore d'autant plus grande que l'objet sera plus éloigné de la surface réceptrice de la projection; enfin elle sera encore d'autant plus prononcée, ainsi que nous l'avons exposé tantôt, que l'objet sera touché par des rayons plus obliques. Ces trois faits sont d'une importance primordiale et dictent au radiographe l'observation des trois règles suivantes :

1° *La distance entre la plaque sensible et l'objet* (et particulièrement l'endroit intéressant, souvent minuscule de cet objet) *doit être réduite à son minimum :* il suit de là que la radiographie d'un organe, pour être réellement fructueuse, doit être exécutée dans différentes positions.

Une balle de revolver siégeant dans la région temporale droite donnera

une image plus ou moins floue, si la région temporale gauche a été appliquée sur la plaque photographique et donnera, au contraire, une image très nette, avec un minimum d'agrandissement, si le sujet repose sur la plaque par la région temporale droite. Dans la première position, l'image de la balle est agrandie, floue, sans contours nets; dans le seconde, elle se rapproche plus de la grandeur naturelle et ses contours seront mieux accusés.

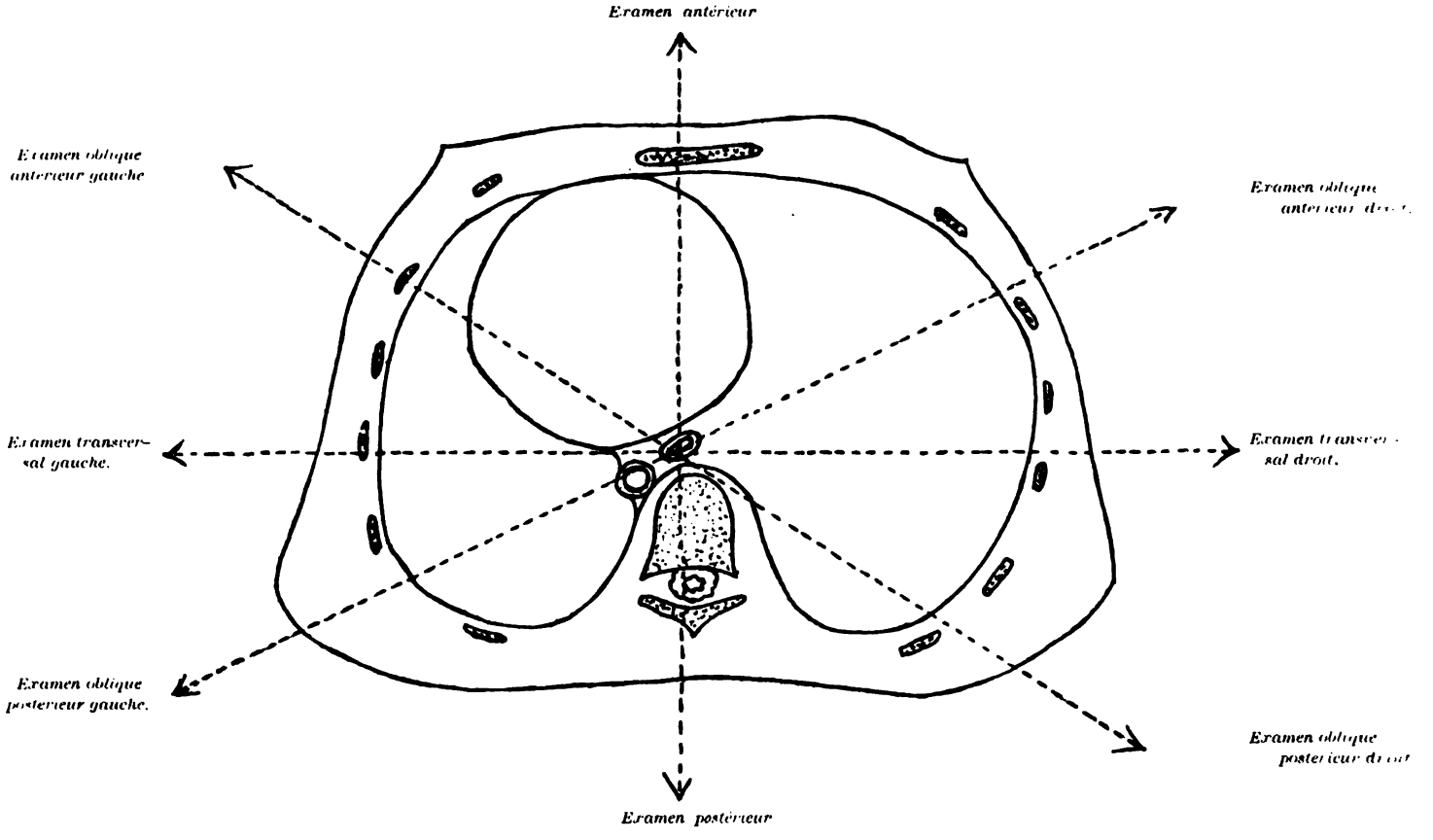

FIG. 21. — COUPE DU THORAX

Or, le radiographe n'a pas seulement pour tâche de mettre en relief des ombres aussi denses que celles des corps métalliques; il a bien plus souvent pour objectif de déceler des détails extra-délicats, de donner, par exemple, l'image de la trabéculation osseuse ou de foyers tuberculeux ou de lésions ostéomyélitiques, etc.

Dans le cas de pièces métalliques, la densité de ces corps donnera toujours une ombre suffisante si même le radiographe a péché contre la règle que nous venons d'énoncer. Dans les autres cas, au contraire, l'inobservation de cette règle peut amener l'insuccès : un exemple entre mille fera comprendre notre pensée. Si précis que puisse être notre diagnostic de tumeur blanche du genou, nous n'en ignorons pas moins le nombre, la grandeur, l'étendue et le siège exacts des foyers tuberculeux : afin de déceler ces détails sûrement, fidèlement, il importe de radiographier ce genou dans plusieurs sens, suivant son diamètre antéro-postérieur, postéro-antérieur, externo-interne et interno-externe. Cette façon d'opérer nous permet de rapprocher les foyers tuberculeux éventuels aussi près que possible de la plaque.

Un objet peut être examiné suivant toutes les incidences (fig. 21); toutefois il est utile d'adopter pour la plupart des examens radiologiques des directions bien déterminées et autant que possible applicables à tous les cas. La terminologie la plus simple nous paraît être celle que donne la figure ci-jointe. La surface réceptrice de l'image est censée se trouver à la pointe de la flèche.

2° *Le foyer anticathodique doit se trouver à la plus grande distance compatible avec une action photochimique suffisante.*

Si le foyer anticathodique était à l'infini ou, pour parler le langage pratique, à une très grande distance, la projection ne serait passible d'aucun défaut, puisque les rayons seraient parallèles; mais le temps d'exposition deviendrait énorme. En effet, l'intensité de l'action photochimique varie en raison inverse du carré de la distance de la surface impressionnée à la source lumineuse. Cette loi se démontre très facilement expérimentalement par la photométrie et géométriquement de la façon suivante (fig. 19): Supposons une source de lumière éclairant les cercles A, B et C. Supposons de plus SA=AB=BC. Il est évident que dans ces conditions FC=3DA et EB=2DA; ce qui veut dire que la surface du cercle C est neuf fois plus grande que celle du cercle A et celle du cercle B est quatre fois plus grande que celle du cercle A. La lumière se répartit donc sur des surfaces de plus en plus grandes et si nous représentons par 1 la lumière reçue par l'unité de surface A, l'unité de surface de B recevra 1/4 et celle de C 1/9. Les quantités de lumière reçues seront donc en raison inverse du carré de la distance. Le maximum de rendement utile nous commande de placer l'ampoule à la distance minima; mais la projection sera d'autant plus fautive que cette distance est plus plus petite.

Entre ces deux écueils, déformation et insuffisance d'action photochimique, il faut trouver une voie praticable; entre les deux solutions extrêmes, distance maxima et distance minima du foyer anticathodique, il faut donc trouver un moyen terme qui assure, d'une part, le minimum de déformation et, d'autre part, suffisance d'action chimique. Ce moyen terme, cette distance moyenne sera donc nécessairement variable avec l'épaisseur de l'objet à radiographier, distance qu'il est facile de calculer. Mais afin de simplifier la technique radiologique, il est opportun, il est nécessaire même, de placer le foyer anticathodique à une distance invariable, quelle que soit l'épaisseur de l'objet, et de calculer cette distance de façon telle que les objets les plus épais que nous soyons appelés à explorer en clinique humaine ne puissent subir de déformation fâcheuse. Une distance de 50 centimètres entre la plaque photographique et le foyer anticathodique répond à tous les desiderata. (Voir le calcul de l'agrandissement, pages 29 et 30.)

3° *L'incidence normale doit passer par le centre de la région explorée.* S'il s'agit d'une articulation, d'un genou, elle passera par le milieu de l'interligne articulaire et il sera facile de la retrouver, sans indication aucune. Si les condyles fémoraux et le plateau tibial superposent leurs silhouettes, l'interligne articulaire n'est pas sur le passage de l'incidence normale, et le centrage de l'ampoule est d'autant plus défectueux que la superposition des ombres est plus étendue. Un centrage parfait, une incidence correcte fera, au contraire, que le plateau tibial et l'extrémité inférieure du fémur seront séparés par un espace d'environ un centimètre.

4° Il est enfin une quatrième règle qu'il importe d'observer : *le rayon normal doit être perpendiculaire au plan de la plaque.* En effet, la loi des sinus dit que la quantité de lumière reçue obliquement va en diminuant comme le sinus de son inclinaison sur la surface qu'elle rencontre. Une construction géométrique démontre de la façon la plus simple cette loi : soit S la source lumineuse, soit AB la surface réceptrice susceptible (fig. 22) de tourner autour d'un point C. Si cette surface est horizontale, elle recevra le maximum de radiation : si elle est verticale, la quantité reçue sera au minimum et variera dans toutes les positions intermédiaires suivant l'inclinaison.

Petit ou grand radiogramme.

Dans l'esprit de beaucoup de médecins, la radiographie d'une lésion quelconque n'est suffisante dans tous les cas que lorsqu'elle donne sur un seul cliché une vue d'ensemble de la partie à examiner. Mais il est très rare que l'indication

d'une prise radiographique d'un membre entier soit absolue. L'obtention de ces grands clichés n'est certes pas nécessaire quand il s'agit de confirmer ou d'infirmer une lésion tuberculeuse, ostéo-myélitique, syphilitique, etc... ; elle ne l'est même pas quand il s'agit de diagnostiquer et d'analyser la fracture d'un os; elle n'est utile, en somme, que dans la recherche de lésions très spéciales, telle la scoliose. Ces grands clichés sont très imparfaits et la radioscopie y pourrait suppléer très avantageusement. Celle-ci donnerait autant de détails et permettrait en plus — précieux avantage — d'examiner la région, sans grands frais, sans perte de temps, sous une multitude d'aspects. Mais la radioscopie, pas plus que la radiographie sur grand cliché, ne donne point les fins détails osseux que révèle la prise radiographique faite avec tube compresseur et diaphragme.

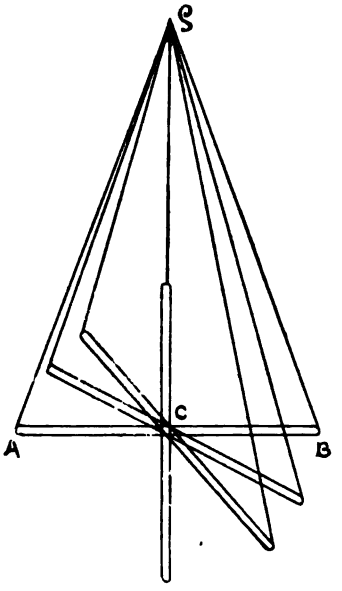

Fig. 22.

Grâce aux progrès considérables de la technique, la structure osseuse de presque tous les os du corps humain se révèle à nous, quelquefois avec une finesse et une délicatesse si grandes que toute autre méthode d'investigation ne peut rivaliser avec la radiographie.

Sans aucun doute, cette finesse de la structure osseuse n'est à obtenir que sur les organes normaux; c'est l'organe normal qui constitue le criterium de la perfection ou de l'imperfection de la technique, de l'excellence ou de la défectuo-

sité de l'instrumentation, de la capacité ou de l'incapacité du radiographe. Là où la structure osseuse est entamée ou détruite par un processus morbide, là évidemment il n'y a plus moyen physiquement de la mettre en évidence, et alors le vague, l'indécis de la structure devient un excellent signe de diagnostic. C'est une des raisons pour lesquelles il est toujours de rigueur de fournir, *à côté de l'image radiographique de l'organe malade, celle de l'organe symétrique sain,* Le cliché de l'organe témoin est donc un excellent objet de comparaison, mais il est encore plus, il est le témoin irrécusable de la qualité de la technique. Si la radiographie de l'organe sain avait toujours accompagné celle de l'organe malade, et particulièrement dans tous les cas où il s'agissait de dévoiler une lésion quelque peu fine, bien des erreurs de diagnostic eussent été évitées à l'amour-propre du radiographe.

Mais la mise en évidence de ces détails osseux si fins, si délicats quelquefois, n'est possible qu'en réduisant notablement le format usuel de nos plaques photographiques; il est impossible d'obtenir la texture osseuse de la hanche d'un individu adulte et quelque peu robuste, par la radiographie de tout le bassin sur une seule et même plaque; les détails grossiers même, telles l'interligne articulaire et la tête fémorale, n'apparaîtraient peut-être pas sur la couche sensible. Ce sera notre tâche de montrer ici la supériorité, les avantages et la finesse des petits clichés.

Nous exposerons d'abord qu'il est plus facile d'immobiliser une portion de membre que le membre tout entier, ensuite l'action nuisible des rayons secondaires sur la couche sensible. En troisième lieu, nous signalerons les défauts de projection, c'est-a-dire les déformations et les agrandissements qui se révèlent sur les grands clichés. En quatrième lieu, nous aurons à mettre en évidence l'inégalité de l'impression des grands clichés. Enfin nous ferons ressortir les avantages de petites prises au point de vue de l'examen, de la comparaison et du classement des plaques.

1° *Immobilisation.* — La première chose dont il faille s'occuper, c'est d'obtenir du patient une immobilité absolue, parfaite. Il est facile de comprendre pourquoi un membre mal soutenu, tremblant, ne peut donner qu'une image floue indécise, vague.

En radiographie tout aussi bien qu'en photographie, l'immobilité est la condition *sine qua non* du succès; mais cette immobilité doit être ici encore plus

rigoureuse; car dans le premier cas, les poses sont relativement longues, tandis que, dans le second cas, elles sont extra-courtes. Pourquoi les radiographies de l'épaule donnent-elles de si fréquents insuccès ? Là, comme partout ailleurs, un bon cliché, d'une épaule normale évidemment, doit montrer non seulement les deux tubérosités, le col chirurgical, le col anatomique ,etc., mais il doit encore montrer la structure osseuse de toutes ces parties et si elle n'apparaît pas, c'est que bien souvent le radiographe n'a pas su immobiliser cette épaule, n'a pas su soustraire cette articulation au va-et-vient des mouvements respiratoires.

Placez sur une même plaque photographique les deux mains, les doigts bien écartés, et vous obtiendrez la plupart du temps des silhouettes vagues et floues d'un ou de plusieurs doigts, même quand le patient est calme et raisonnable. Ces défauts d'immobilisation sont le secret de maints insuccès. Le tremblement, la peur, les mouvements respiratoires, le péristaltisme, voire même les battements artériels, sont les causes ordinaires qui troublent l'immobilité de l'objet à radiographier.

Quelle que soit la bonne volonté du sujet, quelques-uns de ces phénomènes sont inévitables et encore cette bonne volonté n'est pas toujours acquise au radiographe, qui, souvent, doit compter avec les mouvements, les pleurs et les cris des enfants, et même avec la frayeur, la peur de l'inconnu auxquels sont en proie les adultes pusillanimes.

Il est évident que l'immobilisation est d'autant plus sûre, d'autant plus complète que l'objet à radiographier est moins grand; nos moyens de contention auront d'autant plus d'effet que l'on se bornera à prendre l'image d'une partie plus petite. Il sera plus facile d'immobiliser une hanche qu'un bassin tout entier, un poignet que tout un avant-bras, un genou que toute une jambe. Pour arriver à cette immobilisation absolue, parfaite, il faut tout d'abord une position naturelle, facile, commode, du membre à radiographier. Avant tout, il importe que cette position ne provoque aucune trace de douleur; les moyens de contention, tels que la bande d'Esmarch, les sacs de sable, les tubes compresseurs, etc., feront le reste. Il va sans dire qu'à cette immobilité du sujet il faut encore joindre l'immobilité de l'ampoule: il faut éviter les trépidations du sol, du plancher, de la table, etc.

Il est facile de déceler sur un cliché si ces conditions ont été remplies: si le contour de l'os est double, triple même, s'il est flou et indécis, l'objet a bougé et

les fins détails osseux n'ont pu impressionner la couche sensible. Si on examine sous ce rapport les prises sur grand cliché, on remarquera presque toujours ces défauts et par suite on pourra en déduire les causes.

2° *Rôle des rayons secondaires.* — Nous avons vu (page 16) que les rayons primaires sont susceptibles d'engendrer des rayons secondaires à leur rencontre avec toutes les particules qu'ils ont à traverser.

Ces rayons secondaires se produisent en quantité plus ou moins grande (fig. 18) et leur production est d'abord proportionnelle au degré de dureté de l'ampoule: plus celle-ci est dure, c'est-à-dire plus les rayons sont pénétrants, plus cette production de rayons secondaires est abondante. Elle est encore proportionnelle à l'épaisseur, à la grandeur, au volume de l'objet à radiographier: plus les rayons primaires ont à traverser de particules, plus la production des rayons secondaires est abondante. Il est de toute évidence que pour avoir une image nette il faut éliminer autant que possible les rayons secondaires; car ceux-ci, ne partant pas du foyer de l'anticathode, impressionneront la plaque dans tous les sens et voileront ainsi plus ou moins l'image produite par les rayons primaires. Plus ils seront abondants, plus le voile sera prononcé et plus le cliché paraîtra gris, monotone et sans détails. Ce sont surtout les rayons secondaires ayant pris naissance dans l'organisme, dans l'objet à radiographier, les rayons endogènes, qui sont les plus dangereux pour la couche sensible.

Ces circonstances nous expliquent pourquoi la radiographie de la main nous montre toujours une admirable structure osseuse. Ici les rayons primaires traversent une petite épaisseur, se transforment peu en rayons secondaires endogènes et par suite le voile que ceux-ci produisent est minime; ces circonstances nous expliquent encore, par un mécanisme identique, pourquoi le calcanéum donne aussi cette belle texture osseuse.

Ce sont les rayons secondaires endogènes qui causent l'échec de tant de prises radiographiques pour lithiase rénale; ils viennent voiler la plaque et font disparaître l'image du calcul. Ce sont encore eux qui font que la radiographie de la hanche est une tâche impossible sans l'emploi du diaphragme.

Pour amener sur la gélatine l'image d'un calcul rénal, tous les détails de la hanche, d'une épaule ou de toute autre partie, il importe d'éliminer ces rayons secondaires et cela n'est possible qu'à une seule condition, à savoir: réduire au minimum la surface et le volume de la partie à radiographier. En d'autres termes, il

importe de röntgéniser l'objet avec le plus petit cône de rayons X, afin d'éliminer les rayons secondaires engendrés par les rayons primaires inefficaces. De là, la nécessité de l'emploi des diaphragmes de plomb ou des diaphragmes-iris, etc. (fig. 23). On éliminera encore mieux les rayons secondaires si, tout en diaphragmant, on comprime fortement l'objet au moyen d'un tube compresseur.

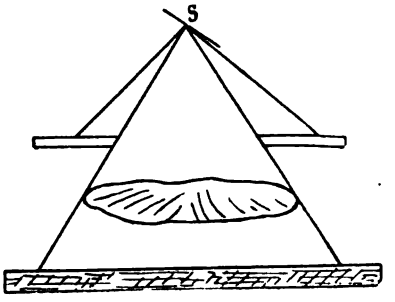

Fig. 23.

Le diaphragme de plomb découpe dans la zône d'émission de l'ampoule un cône de rayons strictement adapté à la grandeur de l'objet; il élimine ainsi quantité de rayons primaires inefficaces.

Des auteurs ont conseillé d'appliquer autour de la partie à radiographier une bande d'Esmarch ; celle-ci comprime les vaisseaux et élimine une grande quantité de liquides (sang et œdème) qui sont particulièrement imperméables aux rayons X. Pour se convaincre de l'impénétrabilité des liquides par les rayons X, il suffit d'examiner d'une part le cliché d'un pied sain et d'autre part le cliché d'un pied légèrement œdématié. Le premier donnera une belle structure osseuse; le second donnera une image beaucoup moins nette, moins claire, comme voilée.

3° *Inégalité de l'impression.* — Nous avons vu que les rayons X, aussi bien que toutes les autres radiations lumineuses, obéissent à la fois à la loi du carré de la distance (page 21) et à la loi des sinus (page 22).

Ces deux lois établissent à toute évidence que l'impression d'une grande plaque photographique est très inégale dans les circonstances ordinaires. Si l'on éloigne l'ampoule assez pour éviter les désavantages qui résultent de la loi des sinus, alors la distance devient très forte et le temps de pose s'allonge considérablement. Si, au contraire, on rapproche l'ampoule de la plaque pour éviter les désavantages qui résultent de la loi du carré de la distance et pour abréger le temps de pose, les rayons deviennent de plus en plus obliques et la loi des sinus

200 est à 192 et comme 250 est à 242; par conséquent le plus grand diamètre du cœur donnera respectivement un agrandissement de 1, de 0,7, 0,5 ou 0,4 centimètres, c'est-à-dire que l'image obtenue correspond presqu'exactement à la grandeur naturelle. Mais supposons qu'on radiographie le cœur à des distances moindres, 1/2 mètre et moins, et l'agrandissement deviendra énorme.

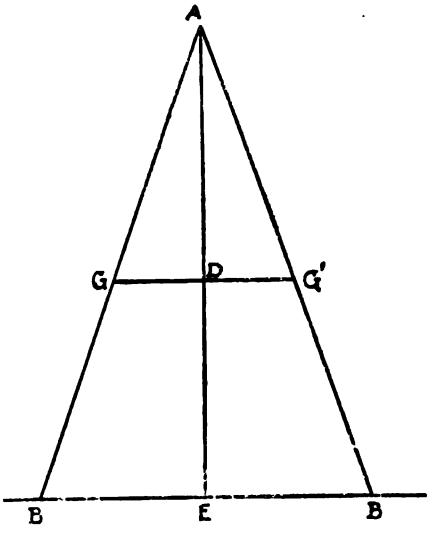

Fig. 25.

$$\frac{BB'}{GG'} = \frac{AE}{AD}$$

A 1 mètre de distance, $BB' = \frac{GG' \times AE}{AD} = \frac{12 \times 100}{92} = 13$ cm.

5° *Examen des clichés.* — Rien ne sert d'avoir un cliché parfait donnant les fins détails de la structure osseuse, laissant plus ou moins apparaître les tendons et les muscles; il faut encore savoir l'examiner et pouvoir se mettre dans les meilleures conditions pour le faire avec fruit. Sous ce rapport les petits clichés présentent de grands avantages.

Faciles à manier, faciles à classer, peu fragiles et peu encombrants, ils ont, outre l'avantage de coûter peu, celui de pouvoir être facilement exposés et examinés. Pour bien faire ressortir les détails, nous avons l'habitude de les ranger dans de petits cadres de bois les uns à côté des autres, en face d'une fenêtre garnie d'un verre mat. Nous les disposons gélatine vers la vitre; ainsi on peut dé-

montrer un détail, suivre un contour osseux au moyen d'un instrument pointu, sans risque d'abîmer la couche sensible.

En outre, il nous est facile de comparer aisément l'image du côté sain avec celle du côté malade et si nous désirons faire une étude comparative et complète d'une affection donnée, par exemple, de l'arthrite fongueuse, nous pourrons aisément ranger un grand nombre de plaques les unes à côté des autres.

Le format employé étant presque toujours le même, 13 × 18 ou 18 × 24, le classement des plaques est très facile. De plus, grâce à l'égalité de leur grandeur et à l'uniformité de la technique, nous avons des images constamment comparables.

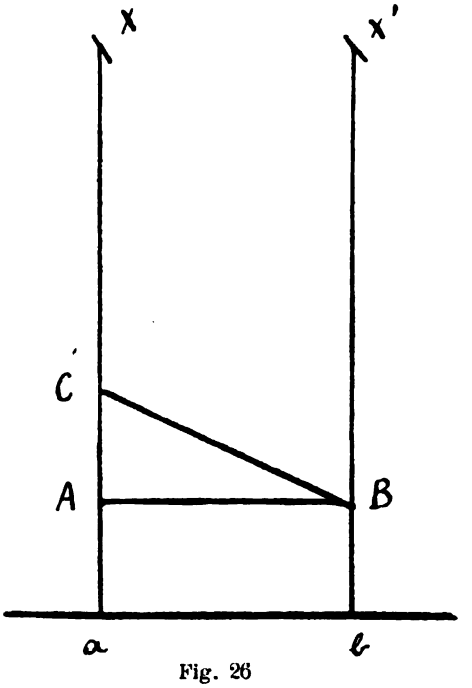

Fig. 26

Les grands clichés, au contraire, sont peu maniables, encombrants. Etant donné le voile qui les couvre et qui leur donne un aspect gris, terne, sans netteté, on doit les examiner à la lumière vive du soleil ou d'une lampe et alors même les détails apparaissent bien peu. Vu leur grandeur, leur étude comparative est difficile; ils sont plus exposés au bris, moins faciles à classer. En somme et pour conclure, nous dirons qu'il est temps de renoncer, en règle générale, aux grands

[illegible], et de n'en exécuter que des petits qui nous permet-
[illegible] ion compatible avec la technique actuelle.

[illegible] s inhérents à la projection centrale, si minimes qu'ils
[illegible] iqué, dans ces derniers temps, à obtenir une projec-
[illegible] par les *orthodiagraphes*, dont la construction et l'em-
[illegible] pe suivant. Supposons que le diamètre de l'objet soit
[illegible] u rayon normal X nous projetons d'abord le point A,
[illegible] e, c'est-à-dire le rayon normal en X', nous projetons le
[illegible] nue *a b* est absolument irréprochable; car *a b* est géo-

[illegible] diamètre,
[illegible] normal,
[illegible] mation,
[illegible] les plus

[illegible] ellement d'un cadre rectangulaire supporté par [illegible] cadre, roule sur billes, avec une légèreté ad- [illegible] d'un long axe métallique qui porte trois tiges [illegible] e l'ampoule, la seconde le diaphragme et la troi- [illegible] areil doit être centré de la manière la plus exacte, [illegible] cathode, le centre du diaphragme et le crayon [illegible] e et même ligne droite, sur le trajet du rayon

[illegible] von [illegible] soit [illegible] hée [illegible] est

applicable qu'à la radioscopie et comporte toujours, dans une certaine mesure, des erreurs subjectives dépendant de l'habileté, de l'acuité visuelle et de la minutie de l'opérateur. Aussi, pour éviter ces erreurs, on a tâché d'appliquer le principe de la projection parallèle à la radiographie: un diaphragme sous forme de fente très étroite laisse passer un mince faisceau de rayons X avec lequel on délimite successivement et très lentement tous les contours de l'objet qui viennent impressionner une plaque photographique immobile.

Un défaut plus grave de la méthode consiste en ce que tous les diamètres de l'objet ne sont pas nécessairement dans un plan parallèle au plan récepteur de l'image. Dans l'examen antérieur du cœur, le diamètre transversal C B (fig. 26) de cet organe présente une obliquité très prononcée par rapport à la surface réceptrice *a b;* il s'ensuit que la projection de C B est plus petite que le diamètre transversal réel de l'organe.

Enfin tous les orthodiagraphes sont passibles d'un troisième reproche: la protection défectueuse de l'exploré et des opérateurs contre l'action nocive des rayons. On a cherché à remédier à ce dernier inconvénient par différents dispositifs assez complexes.

Pour échapper à l'emploi de l'orthodiagraphe, appareil toujours coûteux et encombrant, on s'est ingénié, dans ces derniers temps, à radiographier ou à radioscopier à grande distance : *téléradiographie ou téléradioscopie.* Avec les ampoules de forte dimension et à anticathode renforcée, il est des plus facile d'obtenir une bonne radioscopie à deux mètres de distance; un simple calcul montre que dans ces conditions la déformation et l'agrandissement sont réellement minimes et négligeables. (Voir page 29.)

§ 3. — LE RADIOGRAMME

Mis en présence d'un radiogramme, nous avons à nous demander d'abord si celui-ci est suffisant ou insuffisant, bon ou mauvais, et cela avant toute tentative de lecture, d'orientation ou d'interprétation.

Le spectre solaire, nous a-t-on appris, est formé par sept couleurs; mais, à vrai dire, ce n'est là qu'une fiction, qu'une conception nécessitée d'ailleurs par des considérations didactiques; il n'y a pas que sept couleurs; entre le rouge

[illegible] part, il y a une quantité infinie de nuances suc- [illegible] plus exercé.

[illegible] sions une plaque photographique de façon que ses [illegible] pouvertes à la lumière successivement, lentement, [illegible] iforme; après développement, nous obtenons ainsi [illegible] qu'on nous permette l'expression — une espèce [illegible] g. 29) présentant toutes les nuances entre le noir [illegible] le plus limpide; de même que le spectre solaire [illegible] isibles, polychromatiques, de même le spectre pho- [illegible] té infinie de nuances, mais monochromatiques; de [illegible] ctre solaire en sept régions, de même nous pouvons



Fig. 29

[illegible] l'esprit à notre spectre monochromatique un cer- [illegible] aire, il est vrai.

[illegible] ntera jamais toutes les lumières et toutes les opa- [illegible] toutes les tonalités de notre spectre monochroma- [illegible] idéal. Les teintes du radiogramme peuvent se [illegible] blir, [illegible] quel- [illegible] s ou [illegible] *aste* [illegible] x cli- [illegible] mes [illegible] aste [illegible] gal à

Nuances et détails

Un second facteur dont il faut tenir compte dans l'appréciation d'un radiogramme réside dans la *quantité de nuances.* En effet, si nous examinons une série de radiogrammes présentant un contraste total absolument égal et même semblable, nous pouvons remarquer leur valeur très inégale; tel présentera une multitude de détails, de teintes et de demi-teintes; tel autre, au contraire, ne présentera presque pas de détails et bien que son contraste total soit identique à celui du cliché précédent, il constituera néanmoins, même pour un œil inexercé, un phototype franchement mauvais.

La grandeur du contraste total trouve donc son importance dans le fait qu'elle donne au jeu de la lumière et de l'ombre la possibilité d'une gradation plus étendue, et d'autant plus étendue que ce contraste total est plus grand. Plus la distance qui sépare les tonalités extrêmes est grande, plus il y a de place pour toutes sortes de nuances : la valeur du cliché sera d'autant plus considérable que l'échelle de contraste sera plus grande, et que le nombre des tonalités, des teintes intermédiaires, c'est-à-dire des détails, sera plus élevé.

Ces notions succinctement exposées et introduites dans la science par Holzknecht, nous permettront de comprendre avec la plus grande facilité ce qu'il faut entendre par un cliché dur, doux et faible.

Un cliché dur présente un grand contraste total, mais sans tonalités intermédiaires entre les deux teintes extrêmes; les ombres et les lumières tranchent trop vivement les unes sur les autres, les effets sont exagérés, les contrastes trop brusques, et il sera d'autant plus dur que l'échelle du contraste est plus grande.

Un cliché doux, présente au contraire, un grand contraste total, mais avec tonalités abondantes intermédiaires aux deux teintes extrêmes; le jeu de la lumière et de l'ombre forme des modulations insensibles et subintrantes, et le cliché sera d'autant plus doux que la distance des deux teintes extrêmes sera grande et que les modulations seront plus fines et plus nombreuses.

Un cliché faible présente un contraste total relativement minime et les deux teintes extrêmes seront d'autant plus proches de la région la moins éclairée de notre spectre qu'il sera plus faible : le défaut d'un cliché faible peut résider aussi bien dans une sous-exposition que dans un manque de développement.

Impression de la couche sensible

La valeur d'un radiogramme, au point de vue technique, est fonction de la qualité et de la quantité de rayons qui ont impressionné la couche sensible. Le praticien devra se demander, avant toute interprétation clinique, si l'éclaire-

ment de la plaque a répondu à ce double point de vue. Ce problème est des plus complexe : en effet, l'impression de la couche sensible dépend des facteurs suivants :

1° La distance qui sépare le foyer anticathodique et la plaque;
2° La sensibilité de la plaque;
3° L'épaisseur et la densité de l'objet;
4° Le nombre d'interruptions du courant primaire;
5° L'intensité du courant secondaire;
6° Le degré de pénétration des rayons;
7° Le temps de pose.

Une technique rationnelle permet d'éliminer la variabilité de plusieurs de ces facteurs : telle la variabilité de la couche sensible par l'emploi de plaques photographiques de même fabrication; telle encore la variabilité du nombre des interruptions du courant primaire; telle enfin la variabilité de la distance anticathode-plaque par l'adoption d'une distance unique et invariable, quelle que soit l'épaisseur de l'objet; nous avons vu (page 22) que cette distance devait comporter environ 50 centimètres pour les épaisseurs les plus fortes; aucune raison sérieuse ne s'oppose à adopter cette même distance pour des épaisseurs notablement moindres. Ainsi le radiographe élimine trois facteurs variables et se facilite d'autant plus sa tâche.

L'intensité du courant secondaire dépend, toutes choses égales, de la valeur de l'ampoule : plus l'ampoule est molle, plus forte sera cette intensité. Mais comme la qualité des radiations (c'est-à-dire leur pouvoir pénétrant) doit être strictement adaptée à l'épaisseur et à la densité des tissus; il s'ensuit que c'est elle qui déterminera, en dernière analyse, la durée du temps de pose. De toutes les données du problème, la plus importante est donc constituée par la qualité des rayons utilisés.

Si le pouvoir pénétrant est plus fort que les tissus ne le comportent, les rayons primaires engendrent quantité de rayons secondaires et n'offrent plus leur optimum de différenciation anatomique et d'action photochimique: la couche sensible sera voilée par les rayons secondaires et n'accusera pas les détails de structure des parties molles et dures qu'elle pourrait et devrait accuser (fig. 7 B). *La couche sensible exposée à des rayons trop pénétrants donnera des radiogram-*

mes monotones, gris, voilés, sans vigueur, sans grand nombre de détails tant osseux que musculaires.

Si la pénétration est plus faible que l'objet ne le comporte, les rayons pourront parfaitement différencier les parties molles, mais arrêtées par les parties denses, ils ne pourront accuser la moindre structure osseuse (fig. 7 D). Le manque de différenciation osseuse inhérent à pareilles radiations pourrait être compensé par une prolongation notable du temps de pose, mais le danger d'une radiodermite consécutive s'oppose à cette mesure; l'emploi d'une ampoule très molle avec une pose très prolongée n'est praticable que sur le cadavre et donne dans ces conditions les plus belles radiographies qu'il soit possible d'obtenir. *La couche sensible exposée à des rayons de pénétration trop faible donnera un radiogramme dur, heurté, avec différenciation parfaite des parties molles, mais avec différenciation très défectueuse des parties osseuses.*

Si le degré de pénétration des rayons est judicieusement choisi, s'il est bien approprié à l'épaisseur et à la densité des tissus, nous obtenons l'optimum possibles avec la technique actuelle. Mais encore faut-il que la couche sensible soit gramme pourra répondre aux exigences les plus sévères de la clinique compatible avec la technique actuelle. Mais encore faut-il que la couche sensible soit correctement impressionnée; encore faut-il, en d'autres termes, que le temps de pose soit exactement calculé, suffisant, ni trop long, ni trop court. Une exposition prolongée donnera un cliché opaque, couvert, dont les détails osseux ne seront révélés qu'au moyen d'un éclairage intense; une exposition trop courte donnera un cliché dont les défauts correspondent à une pénétration trop faible des rayons.

Au point de vue technique nous aurons donc à distinguer quatre espèces de radiogrammes :

1° *Le radiogramme voilé :* pénétration trop forte des rayons.

2° *Le radiogramme sous-exposé :* pénétration trop faible des rayons avec temps de pose normal, ou pénétration suffisante avec temps de pose trop court;

3° *Le radiogramme sur-exposé :* pénétration appropriée des rayons avec temps de pose trop prolongé;

4° *Le radiogramme normal :* pénétration des rayons et temps de pose suffisants.

Le meilleur cliché ne révélera tous ses secrets qu'à celui qui saura se placer dans les conditions les plus avantageuses d'observation et d'éclairage. Que de péchés contre cette règle élémentaire! Tel exposera le radiogramme à la lumière brutale d'un ciel d'été; tel autre encore, ébloui par l'intense lumière du jour, procèdera à l'examen sans retard. Ces fautes si fréquentes nous expliquent les raisons pour lesquelles certains médecins préfèrent l'épreuve positive à l'épreuve négative; or, c'est là une pratique condamnable à tous les points de vue. La copie, même exécutée de façon parfaite, ne peut être qu'une reproduction affaiblie, souvent très affaiblie de l'original; la nature dans toutes les transformations que nous lui faisons subir prélève toujours tout comme nous des honoraires, et ces honoraires consistent ici en perte de détails.

Le négatif constitue donc, et ne peut constituer qu'à lui seul, le document, la pièce à conviction; et pour lire ce document avec le plus grand fruit, pour en tirer tous les renseignements qu'il est en état de nous donner il faut le soumettre à un éclairage judicieux, uniforme, ni trop faible, ni trop intense.

Que l'on examine le cliché à la lumière du jour ou à la lumière artificielle, l'interposition d'un verre mat est de toute rigueur; de même que nous diaphragmons l'image radioscopique pour écarter tous les rayons inutiles qui viennent troubler la perception des détails, de même nous devons diaphragmer le radiogramme : il faut écarter de notre rétine tous les rayons lumineux qui tombent en dehors du champ de l'image et qui ne pourraient que nous éblouir. De plus, par un éclairage ambiant tempéré, nous augmenterons considérablement la sensibilité lumineuse de notre œil.

Les constructeurs se sont ingéniés à fabriquer des appareils répondant plus ou moins aux exigences de la pratique (radiophotoscopes) : mais l'emploi de ces dispositifs, certes utiles et recommandables, mais coûteux et encombrants, n'est pas indispensable; un peu de réflexion et d'à-propos pourront y suppléer aisément.

DEUXIÈME PARTIE

SQUELETTE

CHAPITRE PREMIER

MEMBRE SUPÉRIEUR

§ 1. — ÉPAULE

L'exploration radiographique de l'épaule rencontre de grands obstacles, d'abord en raison de la difficulté de l'obtention d'une immobilisation absolue de l'article qui suit les mouvements respiratoires, ensuite en raison de la difficulté d'appliquer la plaque photographique directement contre la face postérieure de l'épaule, et enfin en raison de l'impossibilité de radiographier l'articulation dans d'autres sens que le sens sagittal. Technique.

Une compression énergique écartera l'omoplate du thorax et neutralisera ainsi les mouvements communiqués. Un grand sac de sable sous l'épaule opposée placera le sujet dans une position légèrement oblique et permettra à la face postérieure de l'épaule de s'appliquer directement sur la plaque. Enfin des coussins de sable emprisonneront le membre et garantiront l'immobilisation absolue.

L'incidence normale passera à un travers de doigt au dessous de l'apophyse coracoïde.

Une exploration complète de l'épaule exigerait des prises en abduction, en adduction, en rotation interne et en rotation externe ; et cela aussi bien dans le décubitus ventral que dorsal. Les attitudes de choix seront soit une légère abduction avec rotation interne, soit une légère abduction avec rotation externe; le décubitus dorsal plus commode sera préféré au décubitus ventral.

Humérus. — La tête humérale (16) est recouverte en partie par l'acromion (5 et 5') et par le bord postérieur de la cavité glénoïde (15). La grosse tubérosité (19) et la coulisse bicipitale (21) sont à peine ébauchées, mais se dessinent. Examen ; ostérieur. (Fig. 30)

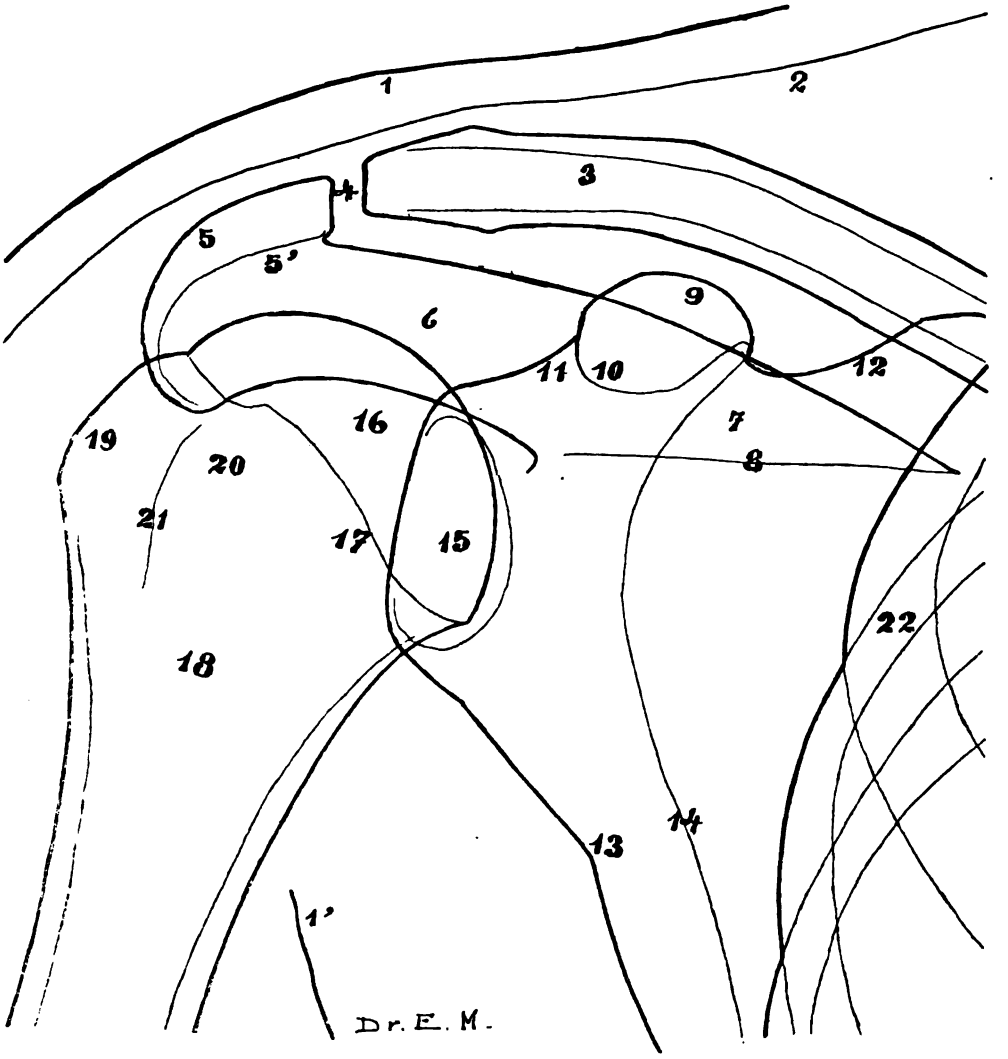

FIG. 30. — ÉPAULE. EXAMEN POSTÉRIEUR (LÉGÈRE ROTATION EN DEDANS)

1. Peau.
1'. Téguments du creux axillaire.
2. Muscle, trapèze.
3. Clavicule, diaphyse.
4. Articulation acromio-claviculaire.
5. Omoplate, acromion, bord externe très épais.
5'. » » voûte acromiale.
6. » » col de l'acromion.
7. » épine.
8. » insertion de l'épine.
9. » apophyse coracoïde, face supérieur du bec.
10. » » » face inférieur du bec.
11. » » » portion verticale.
12. » bord cervical ou supérieur.
13. » bord axillaire ou externe.
14. » ligne osseuse épaissie servant aux insertions musculaires (grand rond, petit rond et sous épineux).
15. » cavité glénoïde.
16. Humérus, surface articulaire.
17. » col anatomique.
18. » col chirurgical.
19. » trochiter augrosse tubérosité.
20. » trochin au petite tubérosité.
21. » coulisse bicipitale.
22. Côtes (intersection de la deuxième et dela troisième).

nettement sur le cliché, quand le bras a été placé en rotation externe. La petite tubérosité (20) n'apparaît clairement que dans cette dernière position.

Omoplate. — Le bord interne ou spinal de l'omoplate forme une ombre peu dense, mais très nette néanmoins, par suite de sa projection sur le champ clair thoracique. Il semble interrompu à l'union de son quart supérieur avec ses trois-quarts inférieurs par une encoche triangulaire répondant à la surface triangulaire par laquelle commence l'épine de l'omoplate. Le bord externe ou maxillaire (13) forme une colonne très sombre à bords parallèles. Le bord supérieur ou cervical (12) coupe la clavicule (3) a angle aigu.

L'angle supéro-interne est caché par la projection de la clavicule et de la deuxième côte. L'angle inférieur est aigu et est le siège d'un point d'ossification spécial qui ne se soude pas toujours au corps de l'os; il importe de ne pas le confondre avec une fracture. L'angle externe ou glénoïdien (15) est formé par la cavité glénoïde dont le pord postérieur est très net et le bord antérieur indécis; il est directement surmonté par l'apophyse coracoïde (9, 10 11).

La silhouette de l'apophyse coracoïde est quadrangulaire, recouvre en partie celle de l'épine de l'omoplate et en partie celle de l'acromion. La tache circulaire (9,10) inscrite dans la partie supérieure de cette ombre, représente la portion horizontale de l'apophyse, portion vue en raccourci, tandis que la portion verticale de l'apophyse est représentée par la totalité de l'ombre. La moitié supérieure de la circonférence (9) représente la face supérieure de la portion horizontale de cette apophyse et sa moitié inférieure en représente la face inférieure.

La projection de l'épine de l'omoplate forme un triangle allongé très sombre. La base de l'épine, c'est-à-dire son bord antérieur s'insérant sur l'omoplate, forme une ligne horizontale (8) ; son bord supérieur ou sous-cutané, forme une ligne légèrement convexe vers le haut coupant l'apophyse coracoïde (9, 10) et se continuant avec le bord antérieur de l'acromion.

L'articulation acromio-claviculaire (4) est très large et atteint normalement 5 millimètres environ. Le sommet de l'acromion, c'est-à-dire l'angle de rencontre des deux bords de l'acromion, est souvent très accentué, sous forme d'apophyse.

Clavicule. — A la face inférieure de la clavicule une tubérosité donne insertion au ligament coraco-claviculaire.

Humérus. — La tête humérale se développe par 3 points d'ossification; 1 pour la tête et 1 pour chaque tubérosité. Le point céphalique apparaît du qua- Ossification (Fig. 33 et 34)

trième au cinquième mois; le *point trochitérien* de deux ans à deux ans et demi ; le *point trochinien* de trois ans et demi à quatre ans. Les deux points tubérositaires se soudent vers l'âge de 5 ans pour s'unir bientôt au point céphalique. Dans la calotte osseuse ainsi constituée, la diaphyse s'enfonce peu à peu et la soudure complète a lieu de 20 à 22 ans chez la femme, de 21 à 25 ans chez l'homme.

Omoplate. — Cet os se développe par onze points d'ossification : 2 points primitifs qui forment la plus grande partie de l'os et qui prennent naissance durant la vie intra-utérine, et 9 points complémentaires qui apparaissent tous après la naissance; ce sont *3 points coracoïdiens* pour l'apophyse coracoïde : *1 sous-coracoïdien* pour le tiers supérieur de la cavité glénoïde, *1 glénoïdien* (vers 18 ans), *2 acromiaux* (14 à 18 ans), *1 marginal ou basilaire* pour la base de l'épine (vers 20 ans), et *1 angulaire* pour l'angle inférieur (16 à 18 ans). La soudure des points complémentaires au point primitif débute vers l'âge de 14 ou 15 ans (point coracoïdien principal) et se termine entre 22 et 24 ans (point marginal).

Clavicule. — Un seul point d'ossification primitif pour le corps et un seul complémentaire tardif (vers 20-22 ans) pour l'épiphyse sternale.

Os supplémentaires

L'acromion peut rester séparé de l'épine : *os acromial.* Le point angulaire peut ne pas se souder au corps de l'os.

§ 2. — COUDE

Technique

Une bonne immobilisation du coude est chose aisée ; un coussin de sable sur l'avant-bras, un autre sur le bras l'assurent facilement.

L'exploration du coude peut se faire dans tous les diamètres sagittaux, frontaux et obliques ; d'où une infinité d'images différentes. Les positions de choix sont : 1° extension complète de l'avant-bras avec prise antéro-postérieure, 2° demi-flexion avec prise latérale, et 3° extension avec prise oblique.

Examen postérieur (Fig. 35)

La face postérieure de l'article repose sur la couche sensible et le rayon normal passe au milieu de l'interligne articulaire qui se trouve 1 centimètre au dessous du *pli cutané transversal antérieur* du coude.

Humérus. — L'extrémité inférieure de l'humérus (1) s'élargit et présente à sa partie interne l'épitrochlée (2) et à sa partie externe l'épicondyle (4). Entre ces deux apophyses existe une zone claire (5) triangulaire à bords dégradés qui répond

à la cavité olécranienne. Le bord inférieur de cette zone est formé par le bord supérieur de l'olécrâne (+) qui se projette sous forme d'un rectangle sombre sur la trochlée (3) et sur l'interligne articulaire (9).

1. Humérus, cavité médullaire.
2. » épitrochlée.
3. » trochlée, crête médiane, ou bord externe.
4. » épicondyle.
5. » fossette olécrânienne.
6. Cubitus, cavité médullaire.
7. » apophyse coronoïde
8. » petite cavité sigmoïde.
9. et + Cubitus, olécrâne.
10. Radius, cavité médullaire.
11. » tubérosité bicipitale.
12. » col.
13. » tête.
14. » cupule.
15. Muscles, long supinateur et premier radial.
16. Peau.

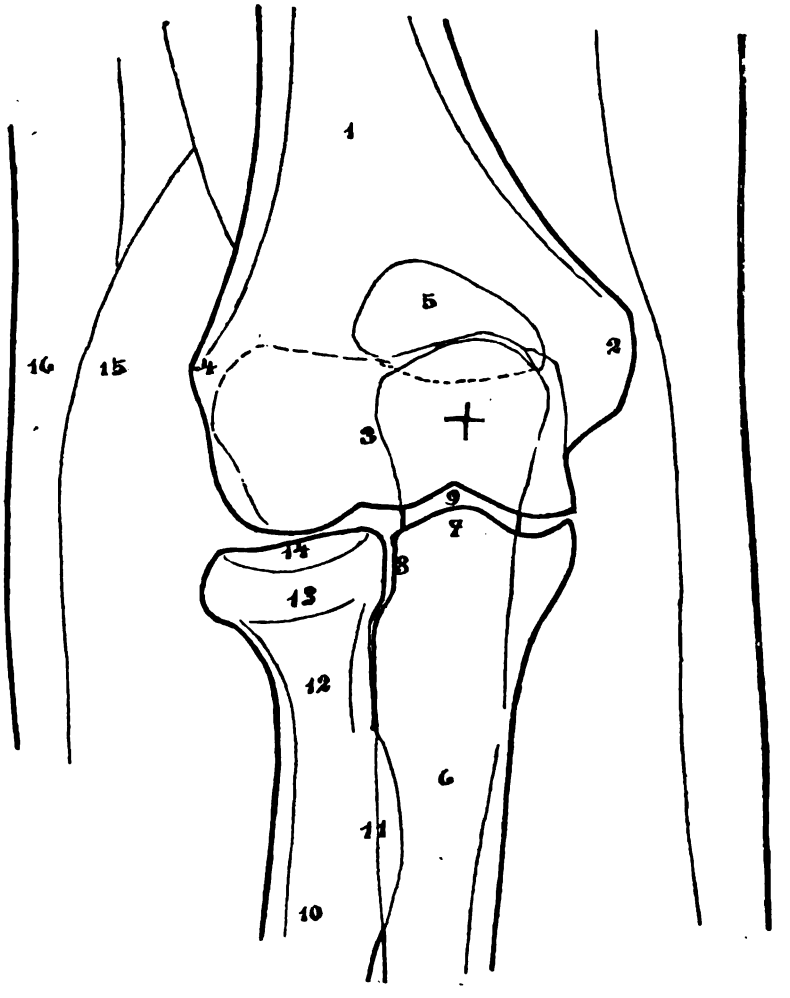

Fig. 35. — Coude. Examen postérieur.

La surface articulaire du condyle et de la trochlée se projette sur l'extrémité inférieure de l'humérus et son contour supérieur est toujours très net.

Cubitus. — Immédiatement en-dessous de l'interligne articulaire, le bec (7) de l'apophyse coronoïde sépare l'olécrâne (+) de la diaphyse (6).

Radius. — L'extrémité supérieure du radius s'étale sous forme de pastille, et montre le col (12), la cupule (14) et le rebord articulaire (13). La tubérosité bicipitale (11) se projette sur la diaphyse cubitale.

L'interligne articulaire (9) est très clair, forme une espèce d'accent circonflexe à bords sensiblement parallèles.

1. Humérus, couche corticale.
2. » moelle.
3. » fossette coronoïdienne.
4. » lamelle osseuse très mince (parfois nulle).
5. » fossette olécrânienne.
6. » épitrochlée.
7. » bord interne de la trochlée.
8. » bord externe de la trochlée.
9. » masse axiale de la trochlée.
10. Radius, col.
11. » cupule.
12. » tête.
13. » tubérosité bicipitale.
14. Cubitus, bec de l'olécrâne.
15. » olécrâne.
16. » grande cavité sigmoïde.
17. » bec de l'apophyse coronoïde.
18. » tubercule du triceps (parfois très détaché).
19. Muscle, triceps.
20. » biceps.
21. Peau.

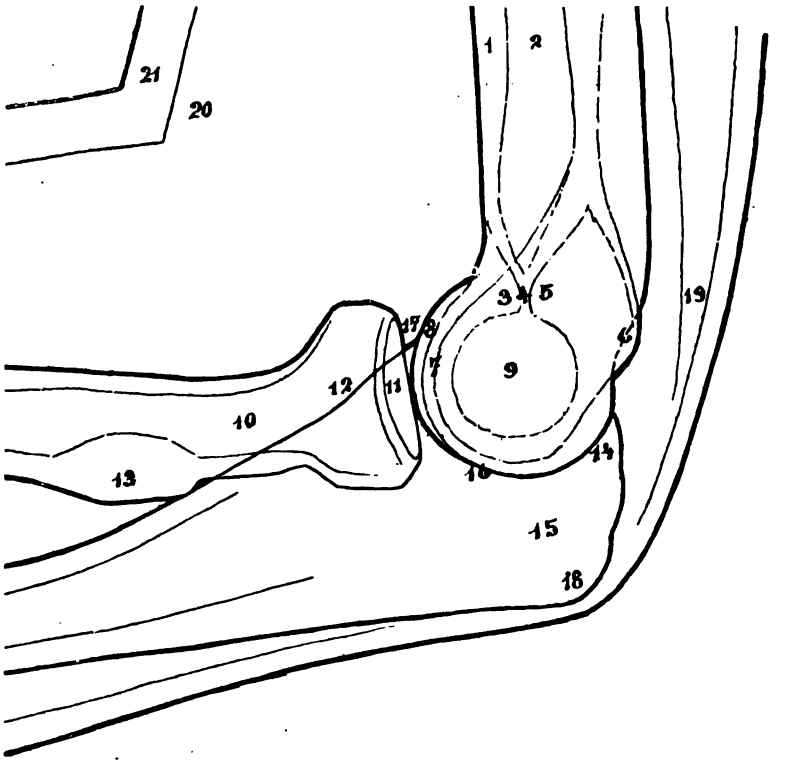

Fig. 37. — Coude. Examen latéral interne

Examen latéral interne (Fig. 37)

Le coude en demi-flexion repose sur la plaque par sa face interne. L'extrémité inférieure de l'humérus se projette en avant, de façon que l'axe prolongé de la diaphyse traverse cette partie à l'union du cinquième postérieur et des quatre cinquièmes antérieurs.

L'interprétation des clichés latéraux du coude comporte quelques sérieuses difficultés, de par la structure compliquée de l'extrémité inférieure de l'humérus; en effet, l'épitrochlée et l'épicondyle, le bord interne, le bord externe et la gorge de

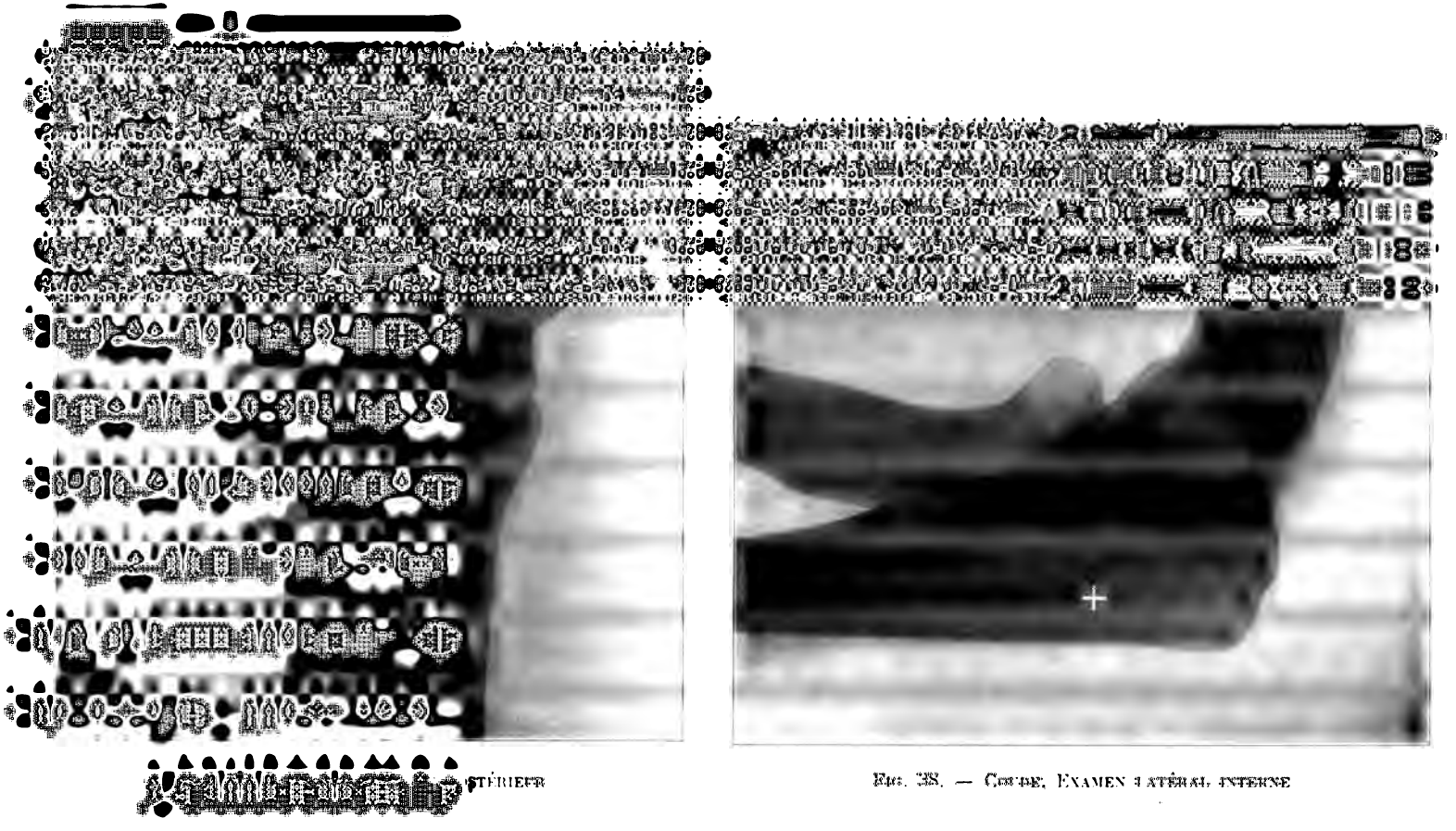

STÉRIEFR

FIG. 38. — COUPE, EXAMEN LATÉRAL INTERNE

la trochlée, la cavité olécranienne et coronoïde superposent leurs silhouettes en un très petit espace; la cavité coronoïde (3) en avant et la cavité olécrannienne (5) en arrière, sont séparées par une ombre en Y (4), mince, mais très accusée. La branche verticale de l'Y est l'indice radiographique de la lamelle osseuse qui sépare les deux cavités; quelquefois, elle est absente ou discontinue, par suite de l'existence d'un hiatus qui fait communiquer les deux cavités : elle forme, en quelque sorte, le pédicule d'un cercle (9) complet, très net, représentant le fond de la trochlée et délimitant une zone centrale plus claire, la masse axiale de l'extrémité inférieure de l'humérus. Autour de ce cercle, trois autres lignes circulaires concentriques sont, en procédant du dehors en dedans et d'avant en arrière : le condyle huméral (16), le bord interne (8) et le bord externe (7) de la trochlée. L'épitrochlée (6) immédiatement en contact avec la plaque sensible, se révèle par un contour très net, triangulaire, en arrière et au-dessus de la masse axiale : sa silhouette se projette en grande partie sur la cavité olécrannienne.

L'épicondyle, en raison de son éloignement et de son volume relativement petit, ne peut être mis en relief que quand on l'applique directement sur la couche sensible (examen latéral externe).

Examen oblique antéro-interne (Fig. 39)

Le coude peut être examiné sous les incidences obliques les plus diverses. En variant cette obliquité, en mettant le membre supérieur soit en flexion ou en extension, soit en supination ou en pronation, on obtiendra une série presque indéfinie d'images les plus diverses dont l'interprétation demande quelque expérience. Les examens obliques sont des plus utiles; ils nous permettent de dissocier de façon presque parfaite les silhouettes des différentes parties constituant le coude.

Des quatre incidences obliques principales, nous devons nous borner à la prise la plus habituelle, à *l'examen oblique antéro-interne*; le coude repose sur la couche sensible par sa face antéro-interne.

Le radius, avec sa diaphyse, sa tubérosité bicipitale, son col et sa cupule, ne peut donner lieu à aucune difficulté d'interprétation ; l'articulation radio-cubitale avec la *petite cavité sigmoïde* et l'articulation radio-humérale se révèlent dans toute leur étendue. Du bec de l'olécrâne jusqu'au bec de l'apophyse coronoïde s'étend une ligne courbe qui répond au bord externe de la *grande cavité sigmoïde*. La base de l'olécrâne semble interrompue par une ligne claire, horizontale qui répond au bord interne de l'apophyse coronoïde.

L'humérus présente l'épicondyle, l'épitrochlée, la cavité coronoïde au milieu de la cavité olécranienne et du côté de l'interligne articulaire, trois éminences qui répondent du dehors en dedans, au condyle, à la joue externe et à la joue interne de la trochlée. Ces trois éminences sont séparées par deux sillons.

Ossification (Fig. 40, 41 et 42)

Humérus. — L'extrémité inférieure de l'humérus se développe par quatre points d'ossification complémentaires : *points épiphysaires anti-brachiaux* de l'humérus. *Le point condylien* apparaît le premier (fin de la 2me année); il forme non seulement le condyle mais encore la moitié externe de la trochlée. Le *point épitrochléen* (4 ou 5 ans), le *point trochléen* (13 ans) et le *point épicondylien* (13 ans et quelques mois). Les points condylien, épicondylien et trochléen se réunissent d'abord en un bloc osseux séparé de la diaphyse et du point épitrochléen (vers 15 à 17 ans). La réunion de l'épiphyse à la diaphyse s'opère vers 16 ou 17 ans.

Cubitus. — L'extrémité supérieure présente un seul point d'ossification complémentaire, le *point olécranien.* Celui-ci apparaît vers 12 ou 13 ans et forme la partie supérieure de l'olécrane; il se soude à la diaphyse vers 21 ans .

Radius. — L'extrémité supérieure se développe également par un seul point d'ossification qui apparaît vers 5 ou 6 ans et se soude à la diaphyse entre 16 et 19 ans. Quelquefois la tubérosité bicipitale se développe par un point d'ossification spécial.

L'interprétation des images du coude de l'enfant et particulièrement d'un enfant de 10 ans, peut donner lieu à des erreurs conséquentes; les noyaux osseux épiphysaires sont irréguliers, dentelés et peuvent en imposer pour des fractures qui n'existent pas; d'autre part, comme du cartilage les sépare de la diaphyse, cartilage qui ne se révèle pas à l'examen, des fractures cliniquement certaines ne sont pas toujours démontrables par l'examen radiologique. L'épiphyse olécranienne particulièrement a donné souvent des erreurs de diagnostic. Le coude de l'enfant de 5 ans nous montre le noyau d'ossification du condyle; l'olécrâne n'arrive pas encore à la fosse olécranienne à 10 ans; pas d'indice encore de la trochlée et de l'épicondyle. Le condyle forme une tâche ronde qui se projette sur l'extrémité inférieure de la diaphyse et sur l'olécrâne.

Examen postérieur (Enfant de 10 ans)

L'os sésamoïde du tendon du triceps siège immédiatement au-dessus de l'olécrâne et ne se rencontre pas souvent. Os supplémentaires et sésamoïdes

Deux pseudo-sésamoïdes peuvent se rencontrer l'un au voisinage de l'épitrochlée et l'autre au voisinage de l'épicondyle. Ces formations osseuses ne doivent pas être confondues avec des esquilles osseuses ou des productions arthritiques.

§ 3. — POIGNET ET MAIN

L'examen radiologique du poignet et de la main n'offre point de difficulté; à raison de la minceur des os il faut recourir à des ampoules molles donnant des rayons peu pénétrants. La radiographie du poignet se fait dans deux sens : de face et de profil. Technique

La face palmaire de la main repose sur la couche sensible. Examen antérieur (Fig. 13)

Radius. — La face articulaire du radius forme une courbe que l'on peut décomposer en deux parties; l'une très oblique répond au scaphoïde, l'autre plus petite horizontale répond à la moitié externe du semi-lunaire. Une petite crête sépare la portion scaphoïdienne de la portion lunaire. Le bord antérieur de la glène forme une ombre très noire tandis que le bord postérieur, sous forme de pénombre légère, recouvre une petite portion du scaphoïde et du semi-lunaire.

Cubitus. — L'extrémité inférieure du cubitus se termine par une cupule flanquée de son apophyse styloïde sous forme de pyramide quadrangulaire. La forme générale de la ligne bistyloïdienne est celle d'un cintre surbaissé.

La direction des trabécules osseuses de l'extrémité inférieure du radius est verticale; au voisinage de la surface articulaire une ligne nette transversale est l'indice de la soudure épiphysaire.

Carpe. — Les os du carpe sont groupés autour du grand os; le trapézoïde se projette toujours sur la trapèze, et le pisiforme sur le pyramidal.

Le scaphoïde (18) s'articule en haut avec le radius, en dedans avec le semi-lunaire et le grand os, en bas avec le trapézoïde et le trapèze. Cet os présente souvent une ombre transversale (19) indice radiologique de son apophyse (19) :

[illegible] forme l'apophyse supéro-externe du carpe : la forme [illegible] variable.

[illegible] articule en haut avec le radius et répond au cubitus [illegible]; ils s'articule en dehors avec le scaphoïde, en dedans [illegible] avec le grand os et le sommet de l'os crochu.



[illegible] EXAMEN ANTÉRIEUR

1. Peau.
2. Muscle, cubital antérieur.
3. » » postérieur.
4. » premier radial et long supinateur.
5. » second radial.
6. » deux radiaux.
7. » grand abducteur et les deux extenseurs du pouce.
8. » abducteur du petit doigt.
9. Radius, apophyse styloïde.
10. » face articulaire.
11. » cavité sigmoïde.
12. Cubitus, tête.
13. » facette articulaire.
14. » apophyse styloïde.
15. Pisiforme.
16. Pyramidal.
17. Semi-lunaire.
18. Scaphoïde.
19. » tubercule.
20. Trapèze.
21. » facette en forme de selle.
22. » apophyse.
23. Trapézoïde.
24. Grand os.
25. Deuxième métacarpien.
[illegible]

[illegible] par un [illegible] nvisible [illegible] lunaire. [illegible] l'apo- [illegible] cale que [illegible]

Le trapèze (20) s'articule en haut avec le scaphoïde, en bas avec le premier métacarpien, en dedans avec le trapèze et le deuxième métacarpien. Sur sa silhouette se projettent en dehors l'apophyse du trapèze ou apophyse inféro-externe du carpe et en dedans le trapézoïde.

Le trapézoïde (23) s'articule en haut avec le scaphoïde, en bas avec le deuxième métacarpien, en dedans avec le grand os, en dehors avec le trapèze.

Le grand os (24). — La tête du grand os est reçue dans la cavité articulaire formée par la face interne du scaphoïde et la face inférieure du semi-lunaire. La face externe du grand os s'articule avec le trapézoïde; sa face interne s'articule avec l'os crochu; sa face inférieure présente trois facettes articulaires, séparées par des angles plus ou moins marqués, pour s'articuler avec les deuxième, troisième et quatrième métacarpiens.

L'os crochu (25) s'articule en dehors avec le grand os, en dedans avec le pyramidal et le semi-lunaire, et bas par une facette en forme de selle avec les quatrième et cinquième métatarsiens. Son apophyse unciforme représente l'apophyse inféro-interne du carpe (26).

L'extrémité inférieure du *radius* se développe par un seul point complémentaire qui apparaît vers 15 mois et qui s'accroît rapidement. Ossification

L'extrémité inférieure du *cubitus* se développe également par un seul point complémentaire qui apparaît au cours de la septième année.

La soudure de l'épiphyse à la diaphyse s'opère vers 18 ans aussi bien pour le radius que pour le cubitus.

Chacun des os du *carpe* se forme par un seul point d'ossification. Ces points d'ossification apparaissent dans l'ordre suivant : Grand os à 1 an, os crochu du douzième au quinzième mois, pyramidal de 2 ans et demi à 3 ans, semi-lunaire de 4 à 5 ans, trapèze à 5 ans, scaphoïde à 5 ans et demi, trapézoïde à 6 ans et pisiforme de 8 à 10 ans.

Le pyramidal, le scaphoïde (os central du carpe : rare) et le trapézoïde peuvent se dédoubler et donner lieu à des diagnostics erronés de fracture.

La main repose par son bord cubital sur la couche sensible; pour l'immobiliser dans cette position, le meilleur moyen consiste à faire tenir une tige perpendiculaire au plan sous-jacent. Quelques sacs de sable assurent l'immobilité. Examen latéral interne (Fig. 45)

[illegible] 14) est coiffée par le semi-lunaire (8). Au devant [illegible] siforme (9). Au devant de son col : l'apophyse du [illegible] son corps : deux apophyses dont la plus grande

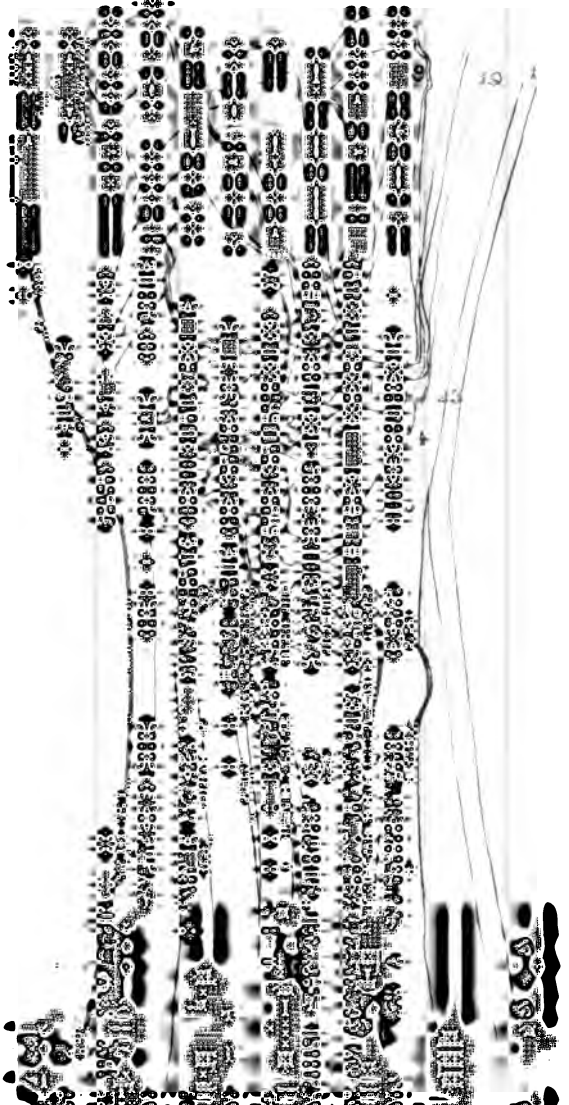

1. Peau.
1'. Plis de la paume de la main.
2. Tendons.
3. Muscles.
4. Cubitus, diaphyse.
5. » apophyse styloïde.
6. Radius, diaphyse.
7. » apophyse styloïde.
8. Semi-lunaire. (*En rouge.*)
9. Pisiforme.
10. Pyramidal.
11. Scaphoïde.
12. Trapèze.
13. Trapézoïde.
14. Grand os. (*En rouge.*)
15. Os crochu.
16. » apophyse unciforme.
17. Métacarpien, premier.
18. » deuxième.
19. » troisième. (*En rouge.*)
20. » quatrième.
21. » cinquième.
22. Trapèze, tubercule.
23. [illegible] carpien.
[illegible]
[illegible] postér.)

[illegible] du tra-
[illegible] crochet



EXAMEN LATÉRAL INTERNE



FIG. 48. — POIGNET. EXAMEN ANTÉRIEUR
(ENFANT DE 5 ANS)

Ces repères étant fixés, il est alors facile de poursuivre les contours osseux dans leur entièreté. Sur le semi-lunaire (8) se projette l'ombre triangulaire de l'apophyse styloïde du radius (7). La partie inférieure du semi-lunaire et la partie supérieure du grand os sont recouvertes à la fois par le pyramidal (10) et le scaphoïde (11). La partie inférieure du grand os est recouverte par l'os crochu (15), le trapèze et le trapézoïde (13).

A la face postérieure du cubitus et du radius, on voit les gouttières tendineuses.

§ 4. — MÉTACARPE ET PHALANGES

Technique

Les métacarpiens ne projettent isolément leurs silhouettes que dans l'examen antérieur ou postérieur. Dans les projections latérales et obliques ils se superposent et l'image devient compliquée et difficile à interpréter. Toutefois ces projections sont souvent de toute nécessité en clinique, en cas de fracture notamment.

Afin de donner aux parties molles plus de relief et plus de plasticité on peut, au moyen d'une friction à l'onguent mercuriel imprégner de mercure tous les plis de la paume et des phalanges.

Examen antérieur (Fig. 49)

Le *premier métacarpien* s'articule avec le trapèze et n'a pas de facette articulaire latérale.

Le *deuxième métacarpien* a une base très large, bituberculeuse, fourchue, qui s'articule avec le trapèze, le trapézoïde (milieu de la fourche) et le grand os.

Le *troisième métacarpien* s'articule avec le grand os.

Le *quatrième* et le *cinquième* métacarpiens s'articulent avec l'os crochu.

Les phalanges peuvent être radiographiées dans tous les sens. Une bonne radiographie de la main doit montrer une structure osseuse particulièrement brillantes, les parties molles et les ongles.

Ossification et os sésamoïdes

Les métacarpiens et les phalanges se développent chacun par un seul point complémentaire. Les points primitifs apparaissent pendant la vie fœtale vers le troisième mois tandis que les points complémentaires apparaissent après la naissance. Le point primitif des quatre derniers métacarpiens forment le corps et l'extrémité proximale, et leur point complémentaire, l'extrémité distale. Le point primitif du premier métacarpien forme le corps et l'extrémité distale de l'os, et

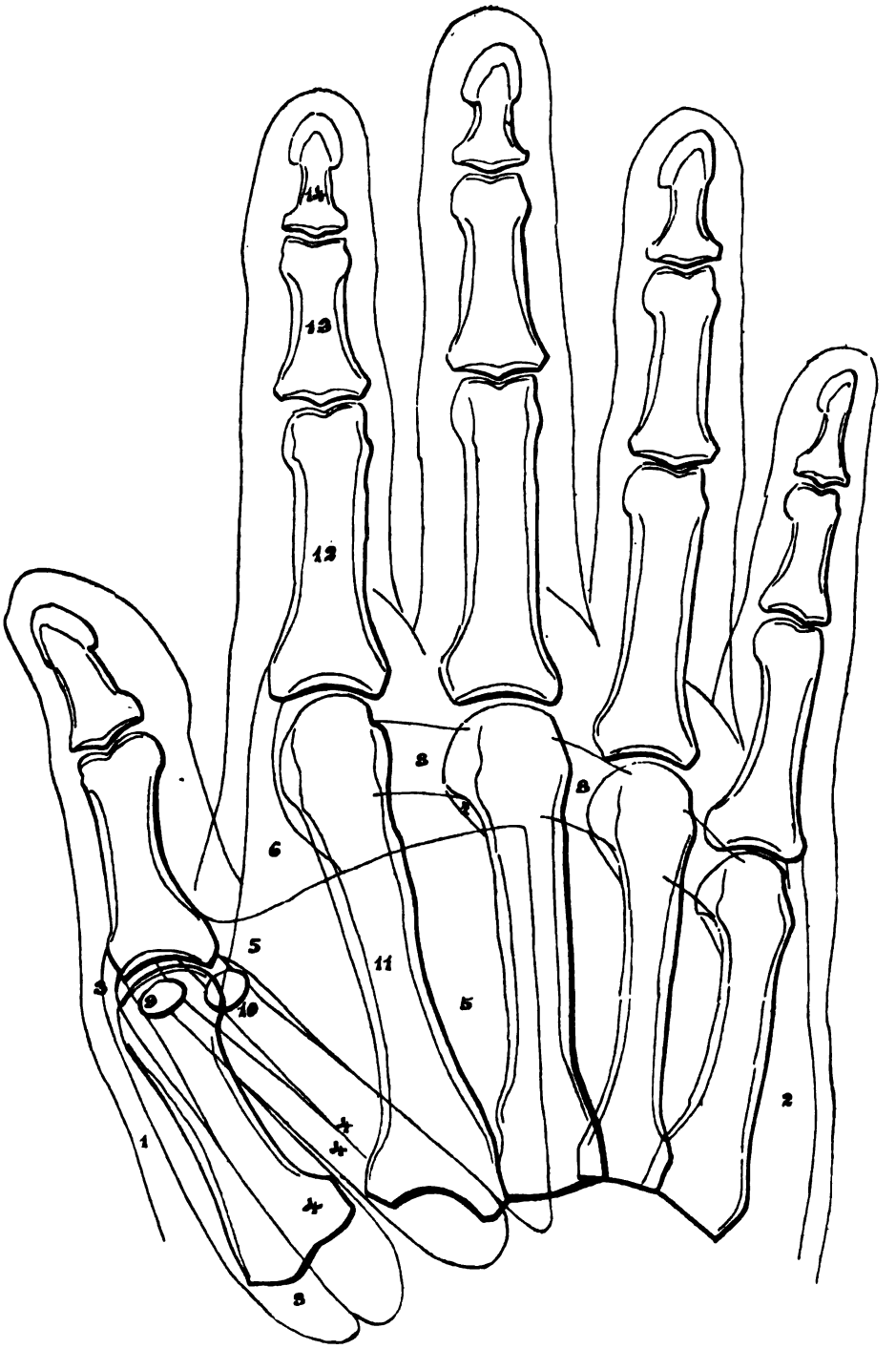

FIG. 49. MAIN. EXAMEN ANTÉRIEUR

1. Peau.
2. Muscles, adducteur du petit doigt.
3. » opposant du pouce.
4. » les portions du petit fléchisseur du pouce.
5. » adducteur du pouce.
6. Muscle premier interosseux dorsal.
7. Espaces clairs entre les interosseux et les métacarpiens.
8. Ligament palmaire transverse.
9. Os sésamoïde externe et tendon du petit fléchisseur du pouce.
10. Os sésamoïde interne et tendon du petit fléchisseur du pouce.
11. Métacarpiens.
12. Phalanges.
13. Phalangines.
14. Phalangettes.

son point complémentaire, l'extrémité carpienne. Le point primitif des phalanges produit le corps et l'extrémité distale, et leur point complémentaire, l'extrémité proximale.

L'ossification du premier métacarpien est donc absolument identique à celle des phalanges : aussi de nombreux auteurs, parmi lesquels déjà Galien et Vésale, assignent au premier métacarpien le caractère d'une première phalange. Des études radiologiques récentes et méticuleuses ont conduit Bela Alexander à la même opinion. D'autres auteurs considèrent le premier métacarpien, au contraire, comme une phalange; et enfin d'autres encore assignent au premier métacarpien, à la fois le rang d'un métacarpien et d'une phalange; le métacarpien s'atrophie-

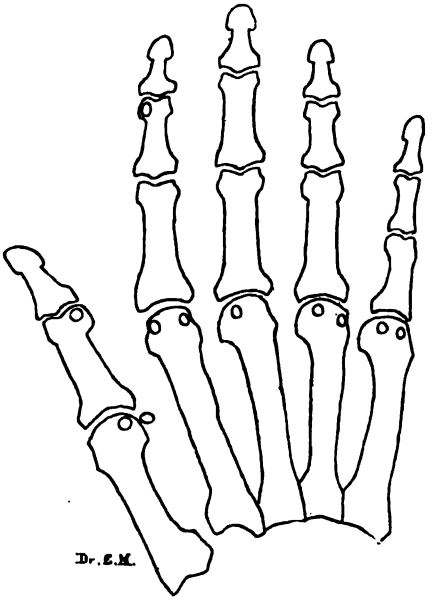

Fig. 51.

rait et ne serait plus représenté que par l'épiphyse supérieure, tandis que la pre mière phalange serait représentée par le reste de l'os.

A la naissance, les diaphyses des phalanges et des métacarpiens sont déjà formés tandis que les os du carpe et les épiphyses du cubitus et du radius sont encore à l'état d'ébauche cartillagineuse et partant invisible par les rayons X.

Au début de la troisième année les épiphyses des phalanges et des métacarpiens commencent leur ossification.

L'ossification des phalanges commence par les points épiphysaires des phalanges, phalangines et phalangettes.

Les épiphyses des métacarpiens sont arrondies, tandis que celles des phalanges sont applaties, semi-lunaires.

Les os sésamoïdes s'ossifient de 13 à 14 ans; les épiphyses des phalanges et des métacarpiens se soudent à la diaphyse de 17 à 18 ans.

Notons les grandes variations de ces différentes ossifications, variations dans le temps, dans l'ordre, de main droite à main gauche et surtout variations dépendant de causes pathologiques.

Neuf os sésamoïdes ont été découverts jusqu'ici aux extrémités distales des métacarpiens, comme l'indique le schéma ci-joint (fig. 51); le sésamoïde du troisième métacarpien du côté cubital n'a pas encore été découvert. On trouve toujours les deux os sésamoïdes du pouce et plus rarement les autres. Il arrive parfois d'en trouver encore un à l'extrémité distale de la deuxième phalange de l'index et de la première du pouce.

CHAPITRE II

MEMBRE INFÉRIEUR

§ 1. — HANCHE

De toutes les articulations, l'épaule et la hanche offrent le plus de difficultés à l'examen radiographique; tandis que ces difficultés proviennent à l'épaule, beaucoup moins de l'épaisseur des tissus que des mouvements imprimés à l'article par le rythme respiratoire, elles sont, au contraire, attribuables dans le second cas, non pas à une immobilité défectueuse, mais bien à l'épaisseur souvent énorme des tissus et quelquefois, comme chez le vieillard, à un degré plus ou moins prononcé d'ostéoporose. L'épaisseur des tissus et notamment l'accumulation de masses graisseuses est une condition éminemment favorable à la production de rayons secondaires qui donnent au cliché sa note terne. La décalcification engendre un manque de contraste entre les parties osseuses et les parties molles, musculaires. Enfin une dernière difficulté provient de ce que les prises antéro-postérieures ou postéro-antérieures seules sont possibles à la hanche comme à l'épaule. Technique

Ici plus que partout ailleurs, le diaphragme est une condition indispensable de succès ; il nous permet d'obtenir une image brillante chez les jeunes sujets, une image claire et distincte chez les adultes et une image toujours suffisante dans les cas les plus difficiles.

Le décubitus dorsal nous semble la position de choix, parce que la plus naturelle, la plus commode, et garantissant partant le maximum d'immobilisation. Des auteurs, notamment Hofmeister, recommandent le décubitus ventral, mais

cette attitude est quelque peu pénible et n'offre au surplus aucun avantage notable dans la plupart des cas qui pourraient le faire préférer au décubitus ventral : sans doute, dans les cas pathologiques il est souvent utile de radiographier à la fois dans les deux positions.

Lauenstein a recommandé de fléchir la cuisse sur le bassin et de placer l'ampoule au niveau des genoux de façon à projeter sur la plaque sensible le bord supérieur et inférieur du col fémoral : c'est là une attitude difficile qui ne peut être qu'exceptionnelle, par exemple, dans les cas de coxa-vara où il s'agit d'établir la valeur de l'angle de déclinaison.

L'immobilisation de la hanche sera toujours chose aisée dans le décubitus aussi bien dorsal que ventral : quelques sacs de sable et le cylindre compresseur suffiront parfaitement à cette tâche.

La position du membre inférieur comporte une importance qu'on ne peut négliger impunément ; car non seulement les détails de l'articulation, mais encore

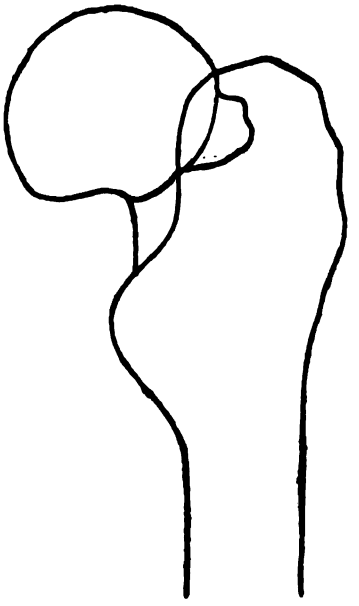

FIG. 52. — FÉMUR EN FORTE ROTATION EXTERNE

le col fémoral avec ses dimensions doivent être reproduites : plus la rotation (externe ou interne) (fig. 52) du membre inférieur sera forte, plus le col sera vu en raccourci et les silhouettes de la tête et du grand trochanter viendront à se su-

perposer dans une étendue plus ou moins grande, proportionnelle au degré de la rotation; cette position a donné lieu aux méprises et aux erreurs les plus diverses. La rotation interne se reconnaît à l'absence de la silhouette du petit trochanter et la rotation externe à sa présence et dans ce dernier cas le petit trochanter peut se révéler dans toute son étendue. Une projection correcte du col fémoral exige que le bord interne du pied correspondant soit bien perpendiculaire au plan sous-jacent : ainsi l'axe du col sera sensiblement parallèle au plan de la plaque photographique et le petit trochanter sera quelque peu visible sur celle-ci. La silhouette de cette apophyse nous permet donc toujours de déduire de l'image radiographique la position du membre; évidemment cette déduction n'est plus possible, s'il y a torsion de l'os (coxa-vara et luxation congénitale de la hanche). Il importe aussi que les rayons incidents tombent normalement sur la face antérieure du col. En dehors de ces conditions la mensuration exacte de la longueur du col et de son angle d'inclinaison sera aléatoire.

L'image radiographique d'une hanche doit montrer une partie de la diaphyse, les trochanters, le col, la tête fémorale, l'acétabulum, le pubis, l'ischion et une grande partie de l'os iliaque; toutes ces parties apparaîtront sur la plaque si le diaphragme compresseur est centré sur un point situé quelque peu au-dessous du milieu du ligament de Poupart.

Examen postérieur (Fig. 53)

La cavité cotyloïde est séparée de la tête fémorale par un espace semi-lunaire qui représente les cartilages d'encroûtement de la tête et de la cavite cotyloïde. Cet espace mesure l'épaisseur de ces deux cartilages et tend à disparaître dans certaines affections de la hanche.

Fémur. — Au sommet de la tête (10) une dépression (12) répond à la fossette du ligament rond. Le col fémoral (8) est séparé de la diaphyse par la ligne inter-trochantérienne postérieure (5) toujours nettement visible et par la ligne inter-trochantérienne antérieure (9) qui descend du grand trochanter vers le petit trochanter, mais n'atteint pas celui-ci; comme elle donne insertion à la partie antérieure de la capsule fémorale, il s'ensuit que toute la face antérieure du col en dedans de cette ligne est intra-capsulaire.

Le petit trochanter (4) n'est visible dans son entièreté que quand le membre est en rotation externe. En rotation interne il est caché par la diaphyse. Le grand trochanter montre souvent à la base sa ligne épyphysaire.

Os iliaque. — La demi-circonférence postérieure (25) du sourcil cotyloïdien

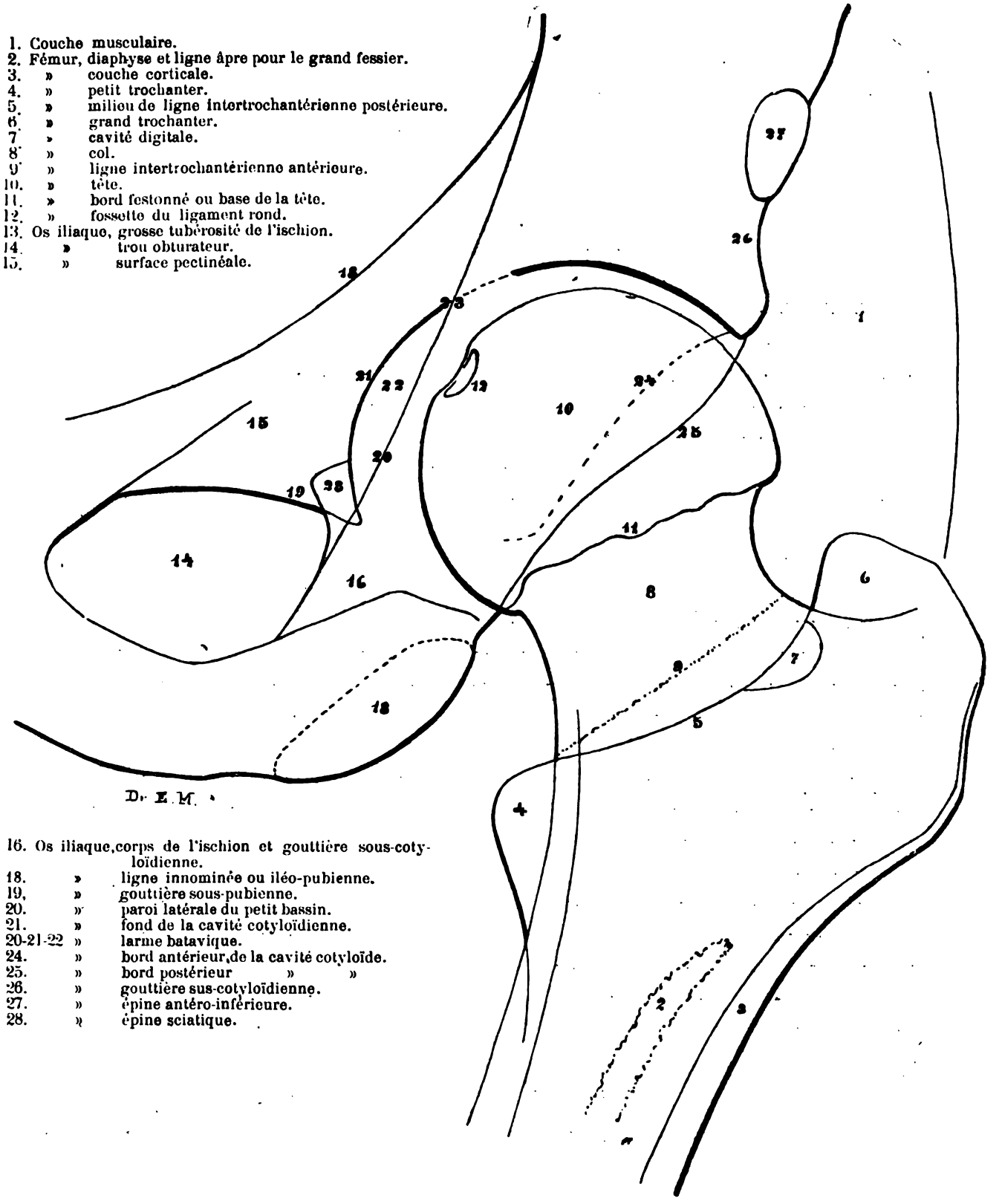

Fig. 53. — Hanche. Examen postérieur. (Légère rotation externe)

coupe obliquement la tête fémorale, la demi-circonférence antérieure n'est jamais visible, même sur les radiographies antéro-postérieures du squelette. La partie supérieure (26) du sourcil cotyloïdien est très nette et forme un angle aigu; en ce point il y a apposition fréquente de tissu osseux dans les arthrites rhumatismales. Le fond de l'acétabulum (23) paraît avoir souvent un double contour; en effet, il existe en ce point une ombre de forme particulière que l'on peut comparer à une larme batavique (fig. 55). Cette image comprend (fig. 53) une ligne verticale (20) qui constitue la projection d'une partie de la large sur-



FIG. 55. — ASPECTS DIFFÉRENTS DE LA LARME BATAVIQUE (d'après KÖHLER). A, B, C, G et H correspondent aux projections A de la figure 56; D à la projection B; et F à la projection C.

face quadrilatère située au-dessus de l'épine sciatique et répondant à la cavité cotyloïde; ensuite une ligne courbe (21) qui est la continuation directe du toit de la cavité cotyloïde et qui répond par conséquent à la partie inférieure de celle-ci; enfin les deux lignes précédentes se réunissent à leur partie inférieure par une courbe (28) plus ou moins accentuée qui répond à la corne antérieure de la cavité cotyloïde et à la partie supérieure (gouttière sous-pubienne) de la circonférence du trou oval.

L'aspect de cette image varie dans des limites considérables suivant l'incidence normale. En effet, les détails proviennent de surfaces osseuses courbes situées à des hauteurs différentes (fig. 56); suivant l'obliquité des rayons incidents l'une ou l'autre surface sera projetée plus ou moins vers la ligne médiane du corps, et il peut arriver que leur ordre de superposition soit inverse (fig. 55 D, E, F.)

L'os iliaque est délimité en dedans par une ligne courbe (fig. 53, 18) qui représente la ligne innominée du détroit supérieur. Si l'ampoule a été cen-

trée sur le milieu du sacrum, on distingue l'épine sciatique vis-à-vis du fond de la cavité cotyloïde à l'intérieur de ce détroit supérieur.

Mensuration et angles

L'angle d'inclinaison (fig. 57, α), c'est-à-dire l'angle formé par l'axe de la diaphyse et du col, est de 125° environ; il est soumis, à l'état normal, à de légères variations en plus et en moins.

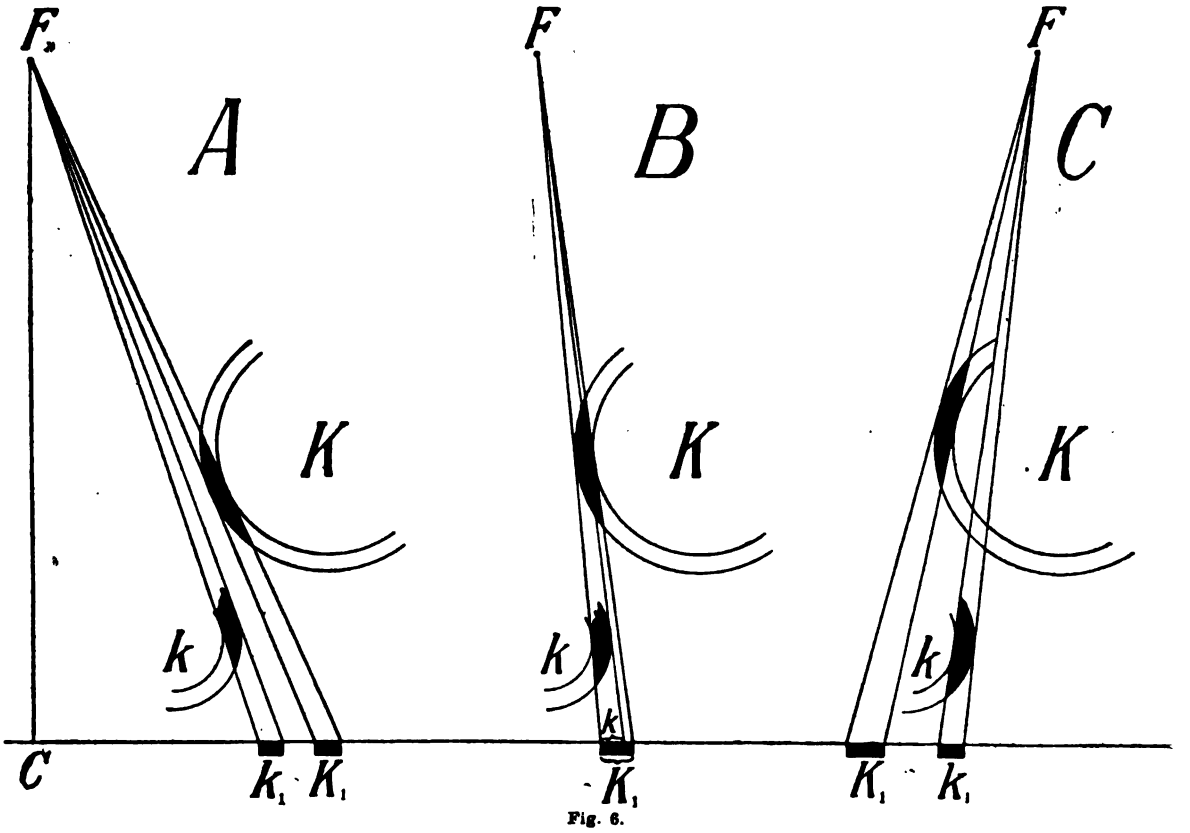

FIG. 46. — K tête fémorale, *k* paroi latérale interne du petit bassin; K_1 et k_1 projection respective de ces deux parties; F foyer anticathodique (d'après KÖHLER).

L'angle d'Alsberg (β) est formé par l'axe de la diaphyse et le prolongement d'une ligne passant par la base de la tête; cet angle à sommet supérieur est soumis à de grandes variations normales et pathologiques: d'après Hoffa il oscillerait à l'état normal entre 29° et 51° et serait en moyenne de 41°. A l'état pathologique cet angle peut devenir plus grand (coxa-vara, plus 51°) et alors le mem-

bre inférieur se place en adduction : dans d'autres cas, cet angle est plus petit (coxa-valga, moins de 29°), se rapproche de 0, et peut même devenir négatif; le membre se place alors en abduction.

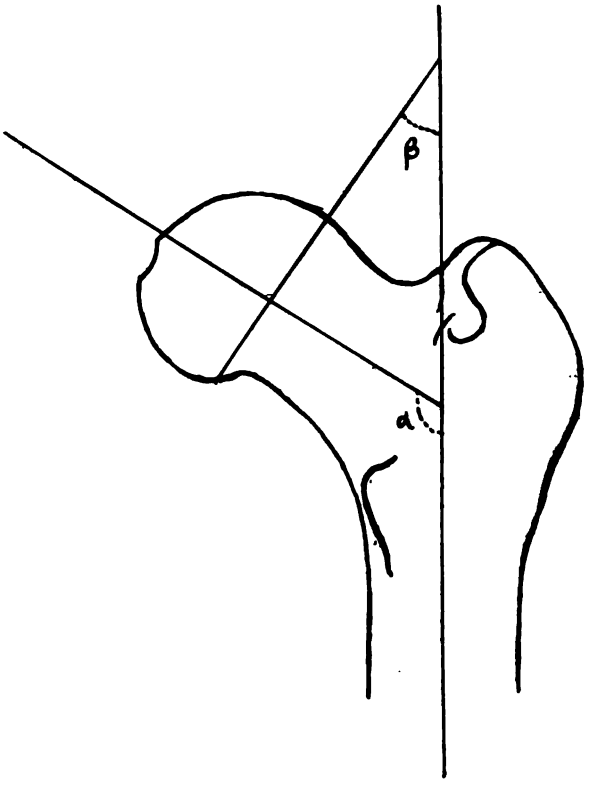

FIG. 57. — α = Angle d'inclinaison, β = Angle d'Alsberg.

L'angle de Siebs constitue la différence entre l'angle d'inclinaison d'une part et d'autre part, l'angle formé par l'axe de la diaphyse et une ligne passant par le centre du cartilage d'encroûtement de la tête. A l'état normal cet angle est 0°. Son existence est donc toujours l'expression d'un état pathologique.

L'angle de déclinaison est constitué par l'angle dièdre formé par la rencontre de deux plans verticaux passant, l'un par l'axe du col, l'autre transversal passant par l'axe de diaphyse. Cet angle n'est mesurable que dans la position radiographique de Lauenstein. A l'état normal cet angle n'existe pas : il est quelquefois considérable dans les cas de coxa vara par suite de la courbure du col, courbure à convexité antérieure, quelquefois à convexité postérieure.

Une ligne horizontale passant par la sommet de l'apophyse du grand trochanter coupe la tête fémorale à peu près en deux parties égales.

Ossification (Fig. 58 et 59)

L'os coxal. — L'os coxal se développe par trois points d'ossification primitifs et neuf points complémentaires.

Les trois points primitifs se développent pendant la grossesse : le *point iliaque* (cinquantième jour de la vie fœtale), le *point ischiatique* (fin du quatrième mois) et le *point pubien* (milieu de la grossesse). Ces trois points convergent vers le milieu de la cavité cotyloïde; ils sont séparés au fond de celle-ci par trois cartilages affectant la forme d'un Y; la cavité cotyloïde est en grande partie cartilagineuse à la naissance; le cartilage en Y se rencontre toujours à 12 ans et disparaît à 17 ans.

Les 9 points complémentaires se développent après la naissance : TROIS POINTS COTYLOIDIENS apparaissent au niveau de l'arrière-fond de la cavité cotyloïde pour compléter celle-ci. Deux POINTS ILIAQUES apparaissent entre 15 et 16 ans; l'*épiphyse marginale* qui occupe toute la crête iliaque et qui se soude de 21 à 24 ans, et l'*épiphyse de l'épine iliaque antérieure et inférieure* qui est inconstante et qui se soude vers 15 ans. Deux POINTS ISCHIATIQUES qui apparaissent entre 15 et 16 ans : l'*épiphyse de la tubérosité de l'ischion* qui se soude chez la femme de 17 à 22 ans et chez l'homme de 21 à 24 ans, et l'*épiphyse de l'épine sciatique*. Enfin deux POINTS PUBIENS qui apparaissent de 18 à 20 ans : l'*épiphyse* de l'*épine pubienne* qui se soude à 18 ans, et l'*épiphyse* de l'*angle pubien* qui se soude de 21 à 22 ans.

La réunion de la plupart de ces points s'effectue de dix-huit à vingt ans; l'épiphyse de la crête iliaque reste seule séparée jusque vingt-deux, vingt-quatre et même vingt-cinq ans.

Fémur. — L'extrémité supérieure du fémur se développe par trois points d'ossification. Le *point céphalique* ou tête apparaît au début de la deuxième année et montre à 3 ans sa forme nettement sphérique. Son cartilage de conjugaison est oblique, parce que la partie inférieure du col se développe plus que sa partie supérieure. Dans la dixième année, l'épiphyse céphalique est plus large que le col. Après la dix-huitième année, la soudure s'opère et le cartilage disparaît.

Entre 4 et 8 ans, un ou plusieurs points d'ossification apparaissent dans le grand trochanter; vers la neuvième année le grand trochanter acquiert sa forme définitive et se soude au col vers 18 ans.

Le point d'ossification du petit trochanter apparaît assez tard, en temps très variable, entre 8 et 11 ans; il opère sa réunion à la diaphyse un peu plus tôt que la tête et le grand trochanter.

Le col n'a pas de point d'ossification.

§ 2. — GENOU

Technique

La radiographie du genou n'offre guère de difficultés. Il est toujours possible d'obtenir la structure des os de cette région. Le membre étant en extension, l'interligne articulaire répond à la pointe de la rotule.

Examen postérieur (Fig. 60)

Fémur. — La ligne épiphysaire (5) se montre même encore à l'âge adulte et sépare nettement les condyles (7 et 9) de la diaphyse (4). Aux extrémités de cette ligne confinent la tubérosité externe et la tubérosité interne plus considérable. En dessous de la tubérosité externe une dépression pour l'insertion du tendon du muscle poplité.

Le bord interne de la silhouette diaphysaire décrit une courbe à grand rayon, tandis que son bord externe est sensiblement vertical. Le contour sous-cutané du condyle interne forme une ligne droite verticale ou légèrement convexe en dedans et se trouve directement sur le prolongement du contour interne du plateau tibial, tandis que le contour sous-cutané du condyle externe (9) est inégal, bosselé et se trouve notablement dépassé en dehors par le contour externe du plateau tibial (3). Le condyle interne est fortement déjeté en dehors de l'axe de la diaphyse, tandis que le condyle externe, au contraire, se trouve directement dans le prolongement de cet axe.

Rotule (11). La rotule cachée par la diaphyse fémorale se voit néanmoins au-dessus du condyle interne. Pour avoir la projection frontale de la rotule, le décubitus ventral est de toute nécessité : ainsi l'os repose directement sur la couche sensible.

Tibia. — La ligne épiphysaire (13) est toujours très nette et presque horizontale. Le plateau du tibia, pour peu que l'incidence normale soit un peu élevée, c'est-à-dire passe au-dessus de l'interligne (10), est bien dessiné ; on voit l'épine avec ses deux tubercules (15 et 16) et les deux facettes articulaires ou cavités glénoïdes (14) correspondant aux deux condyles fémoraux.

Le contour externe (3) du plateau est bosselé, rugueux aux niveau de l'attache du biceps crural.

Il faut toujours faire attention aux angles formés par les contours sous-cutanés et inférieurs des condyles fémoraux et aux angles formés par les contours sous-cutanés et supérieurs du plateau tibial. A l'état normal, ces angles sont à peu près de 90° ; à l'état pathologique, dans l'arthrite déformante, ils sont déformés et le siège d'apposition osseuse.

Péroné. — On aperçoit la moitié externe de la tête (19) surmontée de son apophyse styloïde (20) si l'incidence normale est bien sur la ligne médiane, l'autre moitié étant cachée par le tibia.

Examen latéral

L'examen latéral interne et l'examen latéral externe (fig. 61) donnent à peu près les mêmes détails; toutefois la deuxième position sera préférée s'il s'agit d'explorer plus particulièrement le péroné.

Nous décrirons la première.

Examen latéral interne (Fig. 62)

Fémur. — Une ligne courbe (10 et 11) très opaque, à convexité inférieure, semble former la limite inférieure de la diaphyse fémorale; elle répond en avant à la gorge de la trochlée, au milieu (11) à l'insertion des ligaments croisés et en arrière au pont osseux qui relie les condyles au fond de l'échancrure intercondylienne. Dans la concavité de cette courbe, une autre ligne, irrégulière répond à la soudure épiphysaire ; elle commence en avant un peu au-dessus de la trochlée, se dirige obliquement en bas et en arrière pour se terminer au-dessus des condyles.

Entre ces deux lignes, nous remarquons une tâche semi-lunaire, assez claire, qui peut en imposer pour un foyer tuberculeux; c'est LA TACHE DE LUDLOFF; elle représente la masse axiale de l'extrémité inférieure du fémur avec ses nombreux canaux vasculaires.

En étudiant d'avant en arrière la surface cartilagineuse de l'extrémité inférieure du fémur, nous trouvons d'abord la trochlée fémorale avec ses deux joues, l'externe (7) et l'interne (8), ensuite une toute petite dépression qui sépare le condyle interne de la trochlée — la rainure condylienne interne, — puis la face cartilagineuse des condyles qui présente dans leur portion antérieure une courbe de grand rayon et dans leur portion postérieure une courbe de rayon moindre. Enfin, le contour postérieur du condyle est réuni au contour postérieur

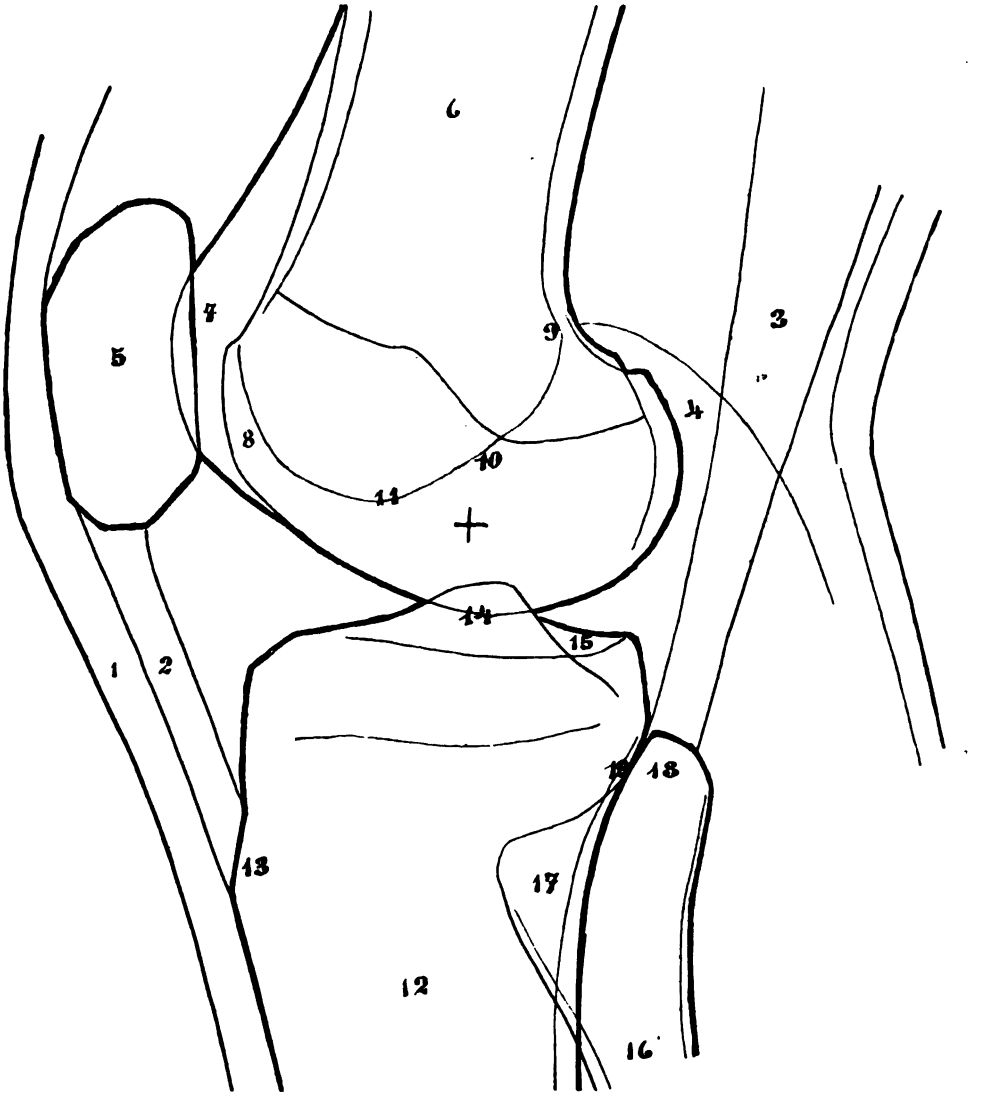

Fig. 62. — Genou. Examen latéral externe.

1. Peau.
2. Ligament rotulien.
3. Muscle, biceps crural.
4. » jumeaux.
5. Rotule.
6. Fémur, diaphyse.
7. » joue externe de la trochlée fémorale.
8. » joue interne de la trochlée fémorale.
9. » tubercule du grand adducteur.
10. » échancrure intercondylienne.
11. Fémur, insertion des ligaments croisés.
12. Tibia, diaphyse.
13. » tubérosité antérieure.
14. » épines.
15. » plateau tibial.
16. Péroné, diaphyse.
17. » tête.
18. » apophyse styloïde.
19. Articulation tibio-péronéale.

[illegible]

Figure 1

de la diaphyse — espace poplité — par une petite encoche (près de 9) qui est souvent le siège de néoformations osseuses.

La *rotule*. — Elle représente (5) une ombre quadrangulaire : l'angle supéro-postérieur forme un angle de 80° environ, et l'angle postéro-inférieur de 110°. Au milieu de l'ombre de la rotule ,une ligne verticale représente le bord interne de la rotule.

Tibia. — La ligne épiphysaire délimite nettement la plateau tibial (15) surmonté de son épine (14). En avant et en dessous de cette ligne, le tubercule antérieur du tibia (13) donnant insertion au tendon sous-rotulien (2), visible sur tous les clichés.

Le condyle externe s'articule avec le péroné et recouvre le condyle interne et une partie de celui-ci.

L'angle antérieur et l'angle postérieur du plateau tibial forment à peu près des angles droits ; ils sont souvent le siège, dans le rhumatisme, d'appositions osseuses qui les déforment.

Des aiguilles osseuses de même nature se montrent souvent aux angles de la rotule, à la réunion de la surface articulaire et de la face antérieure du fémur (près de 7) et enfin dans la petite concavité (près de 9) qui marque la terminaison de la surface articulaire postérieure des condyles.

Fémur. — L'extrémité inférieure du fémur se développe par un seul point d'ossification complémentaire qui apparaît tout à la fin de la vie fœtale, quelquefois même immédiatement après la naissance : de là son importance en médecine légale : c'est le premier point épiphysaire de tout le squelette. A un an et demi il a environ le tiers du diamètre de l'épiphyse adulte, à 2 ans la moitié, à 7 ans il en a la forme définitive et à 20 ans il se réunit à la diaphyse. Ossification (Fig. 64 et 65)

Tibia. — L'extrémité supérieure de cet os se développe par deux points complémentaires : le point principal apparaît à la naissance, forme le plateau tibial opère sa soudure à l'os entre 18 et 24 ans. Le point accessoire apparaît vers la 13me année, forme la tubérosité antérieure et se soude à l'os à 18 ans environ.

Péroné. — Un seul point d'ossification complémentaire qui apparaît dans son extrémité supérieure à l'âge de 2 ans et se soude à la diaphyse entre 20 et 22 ans.

Os sésamoïdes

Un os sésamoïde peut se rencontrer dans le tendon d'insertion de chacun des deux muscles jumeaux : celui du tendon du jumeau externe (fabella) est particulièrement fréquent et ne doit pas être confondu avec un corps étranger du genou.

§ 3. — CHEVILLE

Technique

L'articulation tibio-tarsienne peut être étudiée sous trois aspects différents : examen postérieur, examen latéral interne et examen latéral externe. Les images des deux derniers examens sont à peu près identiques; dans l'interne le tibia dessine plus nettement sa structure; dans l'externe le péroné au contraire est mieux au point.

Examen postérieur (Fig. 66)

Le malade est en décubitus dorsal ; le pied, en extension légère, est solidement attaché à un support en équerre au moyen d'une bande d'Esmarch que l'on enroule autour des orteils et de la branche montante du support.

La plaque photographique est glissée sous le talon, et le tube diaphragme est exactement centré sur l'interligne articulaire. La compression n'est évidement pas possible, puisque l'ouverture inférieure du tube compresseur arrive au niveau de la tête des métatarsiens.

Tibia et péroné. — L'interligne articulaire dessine une mortaise fermée par les deux malléoles, nette dans toute son étendue.

La malléole interne (9) s'articule avec la face interne de l'astragale; la malléole externe (6), beaucoup plus considérable et descendant plus bas, montre près de son extrémité inférieure une petite excavation destinée aux insertions ligamenteuses ; sa face interne s'articule d'une part avec l'astragale (5) et d'autre part avec le tibia (4), qui présente en ce point une surface articulaire triangulaire.

La ligne épiphysaire du tibia (14) et du péroné (6) n'est pas toujours visible sur le squelette de l'adulte.

Les deux bords de la surface articulaire du tibia sont nettement différenciés ; l'antérieur (11) est légèrement courbe et bien visible, le postérieur (12) est couvert par l'image de l'astragale.

Astragale. — Les contours de l'astragale ne sont perceptibles que dans une certaine étendue. La projection de l'astragale forme une ombre quadrila-

[illegible] légèrement concave (18) transversalement forme le [illegible] interne de l'ombre astragalienne montre immédiate- [illegible]), l'articulation astragalo-scaphoïdienne (17) la [illegible] (16); entre le col et la malléole interne nous [illegible] qui répond à la petite apophyse du calca-

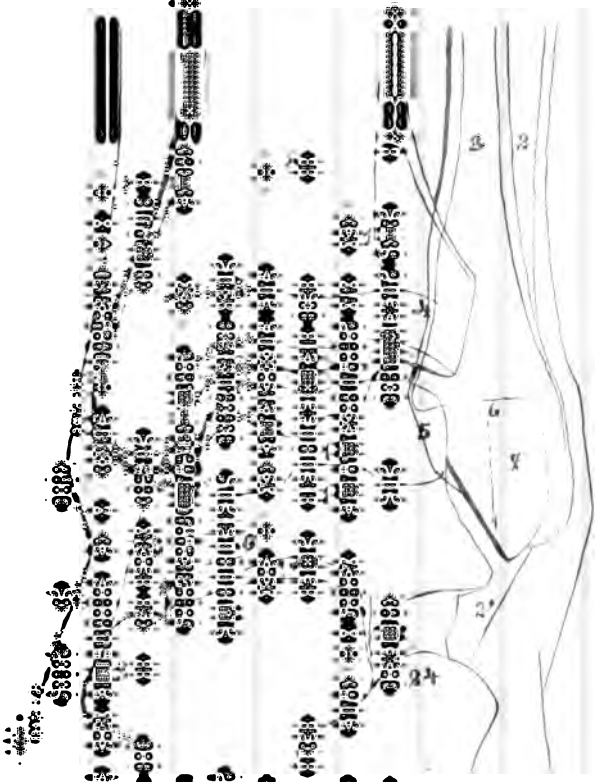

1. Peau.
2. Muscle, long péronier latéral et son tendon.
3. Péroné diaphyse.
4. Articulation péronéo-tibiale inférieure.
5. » péronéo astragalienne.
6. Malléole externe et ligne épiphysaire.
7. Traces de la coulisse des deux péroniers.
8. Tibia, diaphyse.
9. » malléole interne.
10 et 12 » bord postérieur de la surface articulaire.
11. » bord antérieur de la surface articulaire.
13. » ligne limitant en arrière la surface articulaire destinée au péroné.
14. » ligne épiphysaire.
15. Astragale, corps.
16. » col.
17. Articulation astragalo scaphoïdienne.
18. Astragale, face supérieure articulaire.
19. Grande apophyse du calcanéum.
20. Astragale, tête.
21. Scaphoïde.
22. « tubérosité.
23. Tendon du jambier postérieur.
24. Cuboïde.

Examen latéral externe (Fig. 68)

[illegible] arti- [illegible] apo- [illegible] si- [illegible] des [illegible] vert

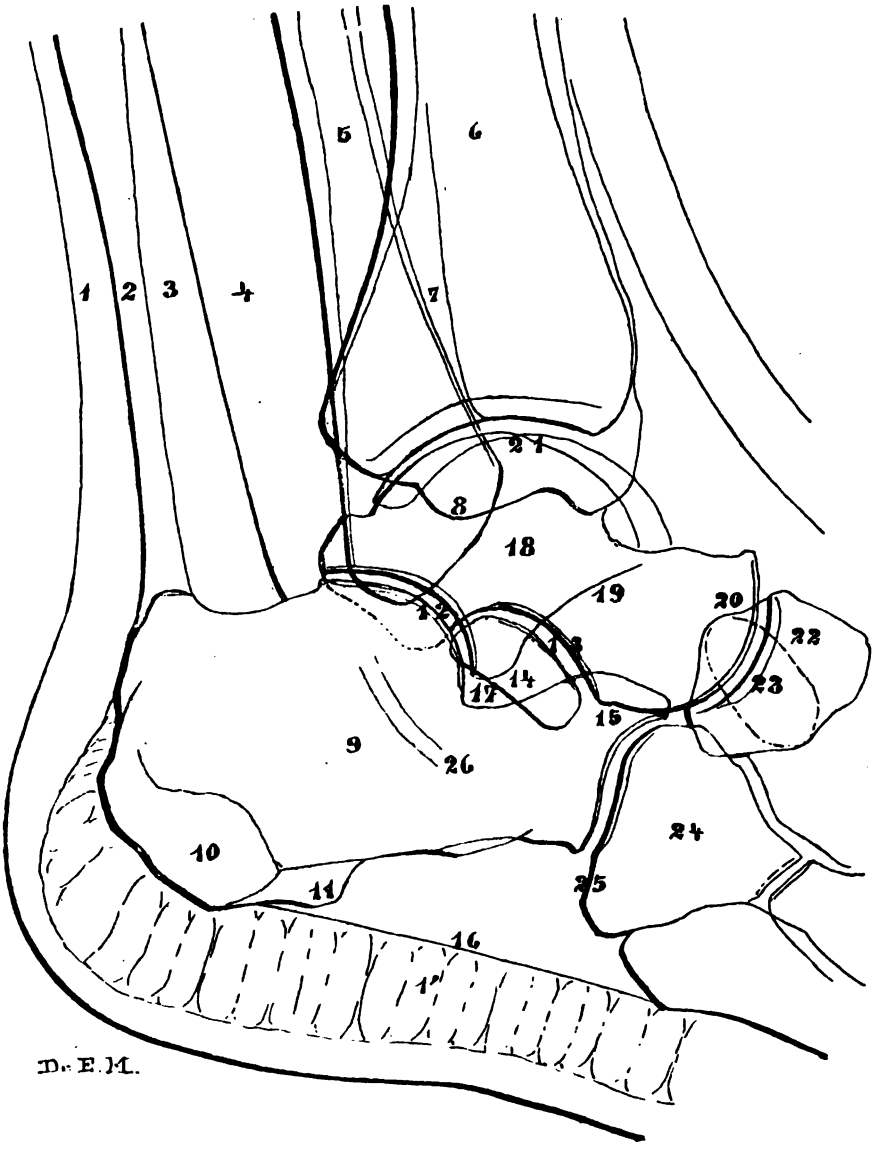

Fig. 68. — Cheville. Examen latéral externe

1. Peau.
1'. Epais coussinet cellulo-fibreux.
2. Tendon d'Achille.
3. Couche celluleuse lâche.
4. Muscles.
5. Péroné.
6. Tibia.
7. » ligne délimitant en avant la fossette triangulaire ou se loge le péroné.
8. » malléole interne.
9. Calcanéum.
10. Calcanéum, face postérieure.
11. » tubérosité postér.
12. Articulation calcanéo-astragalienne postérieure.
13. Articulation calcanéo-astragalienne antérieure.
14. Calcanéum, petite apophyse.
15. » grande apophyse.
16. Aponévrose plantaire.
17. Sinus du tarse et excavation calcanéo-astragalienne.
18. Astragale, corps.
19. Astragale, col.
20. » tête.
21. Articulation tibio-tarsienne.
22. Scaphoïde.
23. » tubérosité.
24. Cuboïde.
25. » coulisse du long péronier latéral.
26 Situation de l'artère tibiale, parfois sclérosée et visible.

Fig. 70. — Cheville. Examen postérieur
(Enfant de 5 ans)



Fig. 71. — Cheville. Examen postérieur
(Enfant de 5 ans)

dans sa partie antérieure par la malléole interne et dans sa partie postérieure par la malléole externe. Les deux malléoles bien que recouvertes par l'astragale sont nettement délimitables dans leur entièreté; c'est évidemment la malléole la plus rapprochée de la plaque qui donne l'image la plus nette, ce qui permet de reconstituer la position du sujet. La malléole externe arrive par son sommet tout près de l'articulation astragalo-calcanéenne postérieure (12).

Astragale. — Immédiatement sous le tibia nous avons la poulie astragalienne qui montre ses deux bords (21) si le pied a été quelque peu placé obliquement. Au devant de la poulie : une dépression, le col de l'astragale (19), puis la tête de l'astragale (20) avec l'articulation astragalo-scaphoïdienne. La tête de l'astragale est en partie recouverte par une ombre triangulaire (23) qui répond à la face interne et à la tubérosité du scaphoïde. En arrière de la poulie astragalienne, la face postérieure de l'astragale est représentée par une apophyse triangulaire, très aiguë, parfois très prononcée. Cette apophyse peut même être sans connexion avec l'astragale et peut en imposer pour une fracture (os trigone). La radiographie du pied opposé évitera cette erreur.

La face inférieure de l'astragale est concave et répond, par son milieu, à la rainure astragalienne qui sépare les facettes articulaires astragalo-calcanéennes antérieure (13) et postérieure (12).

Entre ces deux articulations nous remarquons un espace triangulaire répondant à l'excavation calcanéo-astragalienne (17) à la petite apophyse du calcanéum (14) et à l'apophyse terminant l'angle inférieur de la face latérale externe de l'astragale (au-dessus de 17)

Calcanéum. — La face inférieure présente en arrière les deux tubérosités (11) qui sont quelquefois considérables et qui se présentent alors sous forme d'épine. La face postérieure est divisée en deux parties égales par une saillie médiane; la partie inférieure (10) répond à l'insertion du tendon d'Achille (2), que l'on poursuit facilement jusqu'au quart inférieur de la jambe.

Au milieu de la face supérieure du calcanéum on distingue la facette articulaire astragalo-calcanéenne postérieure (12). En arrière de cette surface, la partie concave non articulaire du calcanéum. En avant d'elle un espace quadrilatère qui répond à la petite apophyse du calcanéum (14), et la grande apophyse du calcanéum (15).

Os sésamoïdes

Un os sésamoïde peut se rencontrer dans le tendon d'insertion de chacun des deux muscles jumeaux : celui du tendon du jumeau externe (fabella) est particulièrement fréquent et ne doit pas être confondu avec un corps étranger du genou.

§ 3. — CHEVILLE

Technique

L'articulation tibio-tarsienne peut être étudiée sous trois aspects différents : examen postérieur, examen latéral interne et examen latéral externe. Les images des deux derniers examens sont à peu près identiques; dans l'interne le tibia dessine plus nettement sa structure; dans l'externe le péroné au contraire est mieux au point.

Examen postérieur (Fig. 66)

Le malade est en décubitus dorsal ; le pied, en extension légère, est solidement attaché à un support en équerre au moyen d'une bande d'Esmarch que l'on enroule autour des orteils et de la branche montante du support.

La plaque photographique est glissée sous le talon, et le tube diaphragme est exactement centré sur l'interligne articulaire. La compression n'est évidement pas possible, puisque l'ouverture inférieure du tube compresseur arrive au niveau de la tête des métatarsiens.

Tibia et péroné. — L'interligne articulaire dessine une mortaise fermée par les deux malléoles, nette dans toute son étendue.

La malléole interne (9) s'articule avec la face interne de l'astragale; la malléole externe (6), beaucoup plus considérable et descendant plus bas, montre près de son extrémité inférieure une petite excavation destinée aux insertions ligamenteuses ; sa face interne s'articule d'une part avec l'astragale (5) et d'autre part avec le tibia (4), qui présente en ce point une surface articulaire triangulaire.

La ligne épiphysaire du tibia (14) et du péroné (6) n'est pas toujours visible sur le squelette de l'adulte.

Les deux bords de la surface articulaire du tibia sont nettement différenciés ; l'antérieur (11) est légèrement courbe et bien visible, le postérieur (12) est couvert par l'image de l'astragale.

Astragale. — Les contours de l'astragale ne sont perceptibles que dans une certaine étendue. La projection de l'astragale forme une ombre quadrila-

légèrement concave (18) transversalement forme le [illegible] interne de l'ombre astragalienne montre immédiate- [illegible], l'articulation astragalo-scaphoïdienne (17) la [illegible] (16); entre le col et la malléole interne nous [illegible] côté qui répond à la petite apophyse du calca-

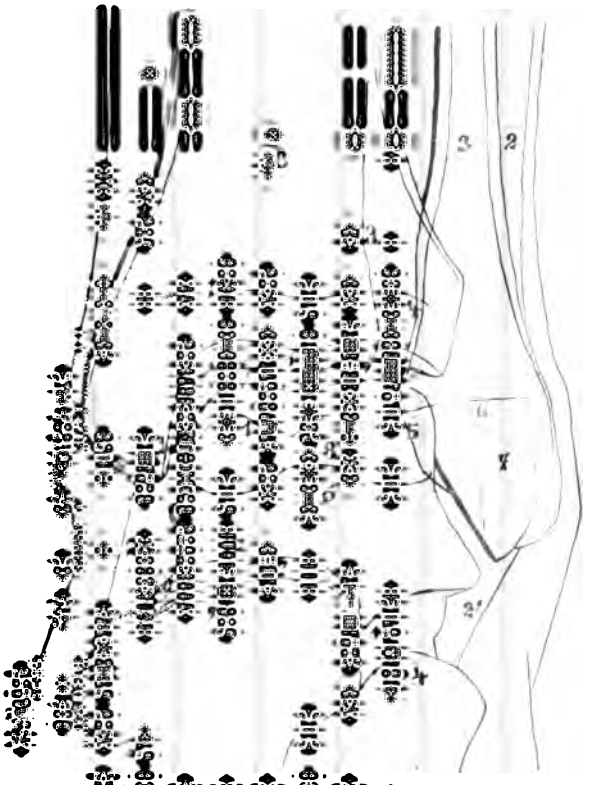

1. Peau.
2. Muscle, long péronier latéral et son tendon.
3. Péroné diaphyse.
4. Articulation péronéo-tibiale inférieure.
5. » péronéo-astragalienne.
6. Malléole externe et ligne épiphysaire.
7. Traces de la coulisse des deux péroniers.
8. Tibia, diaphyse.
9. » malléole interne.
10 et 12 » bord postérieur de la surface articulaire.
11. » bord antérieur de la surface articulaire.
13. » ligne limitant en arrière la surface articulaire destinée au péroné.
14. » ligne épiphysaire.
15. Astragale, corps.
16. » col.
17. Articulation astragalo scaphoïdienne.
18. Astragale, face supérieure articulaire.
19. Grande apophyse du calcanéum.
20. Astragale, tête.
21. Scaphoïde.
22. « tubérosité.
23. Tendon du jambier postérieur.
24. Cuboïde.

Examen latéral externe (Fig. 68)

[illegible] rti- [illegible] po- [illegible] si- [illegible] des [illegible] rt

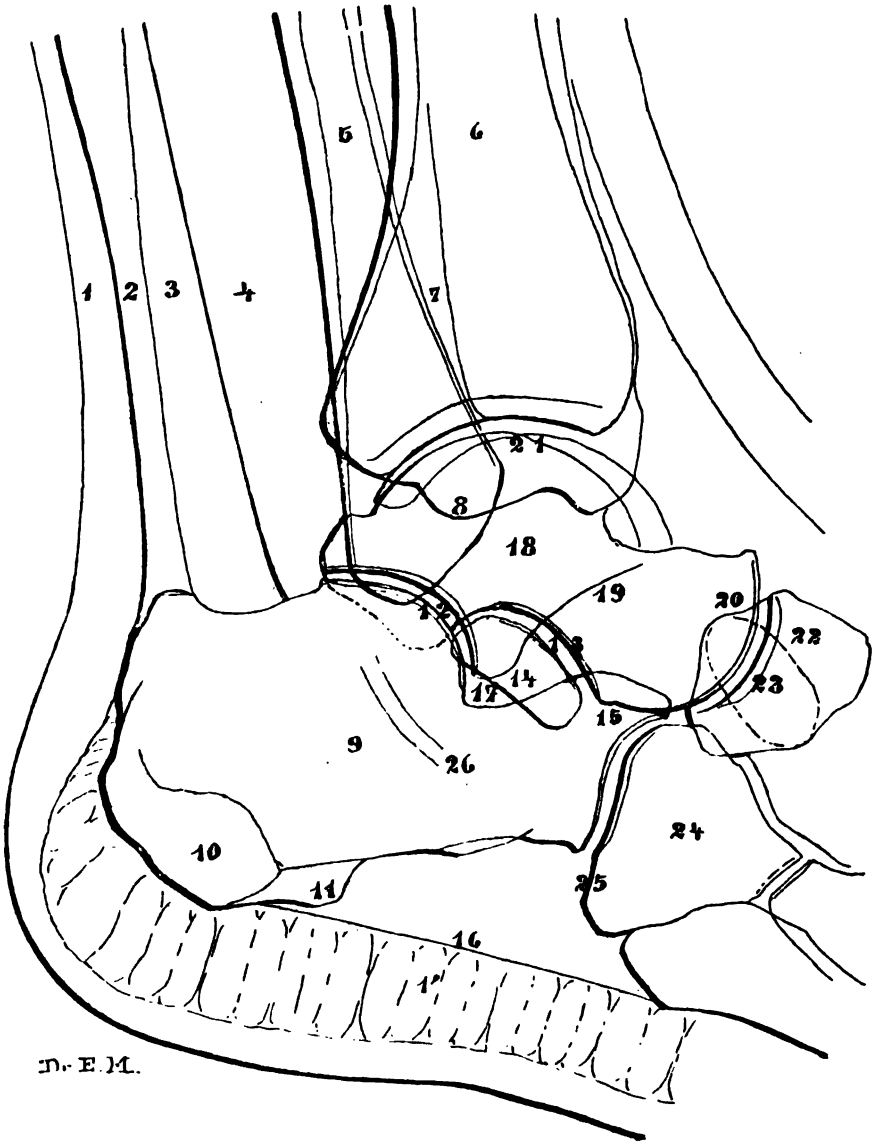

Fig. 68. — CHEVILLE. EXAMEN LATÉRAL EXTERNE

1. Peau.
1'. Epais coussinet cellulo-fibreux.
2. Tendon d'Achille.
3. Couche celluleuse lâche.
4. Muscles.
5. Péroné.
6. Tibia.
7. » ligne délimitant en avant la fossette triangulaire ou se loge le péroné.
8. » malléole interne.
9. Calcanéum.
10. Calcanéum, face postérieure,
11. » tubérosité postér.
12. Articulation calcanéo-astragalienne postérieure.
13. Articulation calcanéo-astragalienne antérieure.
14. Calcanéum, petite apophyse.
15. » grande apophyse.
16. Aponévrose plantaire.
17. Sinus du tarse et excavation calcanéo-astragalienne.
18. Astragale, corps.
19. Astragale, col.
20. » tête.
21. Articulation tibio-tarsienne.
22. Scaphoïde.
23. » tubérosité.
24. Cuboïde.
25. » coulisse du long péronier latéral
26 Situation de l'artère tibiale, parfois sclérosée et visible.



Fig. 70. — Cheville. Examen postérieur
(Enfant de 10 ans)



Fig. 71. — Cheville. Examen postérieur
(Enfant de 5 ans)



Fig. 81. — Tarse. Examen postérieur
(Enfant de 10 ans)



Fig. 82. — Tarse. Examen postérieur
(Enfant de 5 ans)

ment, à l'articulation inter-phalangienne du gros orteil, à l'articulation métatarso-phalangienne du deuxième et du cinquième orteils.

L'os trigone du tarse ou talus secundarius. — La face postérieure de l'astragale est représentée en réalité par deux petites tubérosités entre lesquelles coulisse le tendon du fléchisseur du gros orteil. L'os trigone est formé au dépens du tubercule externe et se rencontre, d'après Pfitzner, dans 8 p. c. des cas. La présence de cet os a été confondue avec une fracture de la face postérieure de l'astragale et dite fracture de Sepherd. Williams rapporte l'histoire d'un simulateur qui put réclamer à tort un indemnité à la suite d'un traumatisme du pied jusqu'au jour où fut démontrée la présence de l'os trigone aux deux pieds de l'accidenté.

L'os tibial externe répond à la tubérosité du scaphoïde derrière laquelle il est situé ; il peut s'articuler avec cette tubérosité ou bien il peut encore être inclus dans le fendon du muscle tibial postérieur et perdre ainsi toute connexion directe avec le scaphoïde. Il se rencontrerait dans 10 p. c. des cas. (Pfitzner.)

L'os péronéal se rencontre à la face externe du cuboïde; il est unique, plus rarement multiple ; tantôt il est étroitement uni au cuboïde, tantôt au contraire, il est inclus dans le tendon du long péronier; il se rencontrerait dans 8 à 9 p. c. des cas. (Pfitzner.)

L'os intermétatarsien se trouve à la face dorsale du pied dans le premier espace interosseux tout près du premier cunéiforme. Il se rencontrerait dans 10 p. c. des cas (Pfitzner.)

Le premier cunéiforme peut être divisé en deux.

Quelquefois on trouve un petit os supplémentaire entre le premier et le deuxième cunéiforme et le scaphoïde : c'est *l'os intercunéiforme.*

CHAPITRE III

POINTS D'OSSIFICATION

Nous empruntons les tableaux suivants à la thèse d'agrégation du docteur P. Poirier (Developpement des membres, Paris 1886). Les points d'ossification primitifs et complémentaires n'apparaissent pas toujours dans les limites assignées par ces tableaux; leur apparition est soumise à de grandes variations, soit dans le temps, soit dans l'ordre. Nous tenons encore à faire remarquer les erreurs concernant les dates d'apparition des points d'ossification de la main et du pied; le lecteur voudra bien s'en rapporter à notre texte.

I. Nombre des points d'ossification des os des membres.

Os ayant	Membre thoracique	Membre abdominal
Un seul point d'ossification	. . . . .	Rotule.
	Scaphoïde	Scaphïde.
	Semi-lunaire	Astragale.
	Pyramidal.	
	Pisiforme.	
	Trapèze	1er cunéiforme.
	Trapézoïde	2e cunéiforme.
	Grand os.	3e cunéiforme.
	Os crochu	Cuboïde.
Deux points d'ossification	Clavicule.	
	. . . . .	Métatarsiens.
	Métacarpiens	Phalanges.
	Phalanges	Calcanéum.
Trois points d'ossification	Radius.	
	. . . . .	Péroné.
Quatre points d'ossification	Cubitus.	
	. . . . .	Tibia.
Cinq points d'ossification		Fémur.
Huit points d'ossification.	Humérus.	
Neuf points d'ossification.	Scapulum.	
Douze points d'ossification		Coxal.

II. **Epoques où apparaissent les points d'ossifications primitifs**

1° *Vie intra-utérine.*	MEMBRE THORACIQUE	MEMBRE ABDOMINAL
30e jour	Clavicule.	
36e jour		Tibia.
Du 30e au 40e jour	Humérus Cubitus Radius.	Fémur. Péroné.
Du 40e au 50e jour.	Scapulum.	
Du 50e au 60e jour		Coxal (iléon).
Milieu du 3e mois		Métatarsiens.
1re moitié du 4e mois		Phalanges.
4e mois		Coxal (ischion).
Milieu de la grossesse		Coxal (pubis).
6e mois		Calcanéum.
Dernier mois		Astragale.

2° *Depuis la naissance.*

1re moitié du 3e mois.	4 derniers Métacarpiens.	
2e moitié du 3e mois	1er Métacarpien. Phalanges.	
6 mois		Cuboïde.
1 an	Grand os	3e Cunéiforme.
12 à 15 mois	Os crochu.	
2 ans 1/2 à 3 ans.	Pyramidal.	
3 ans		Rotule. 2e Cunéiforme.
3 à 4 ans		1er Cunéiforme.
3 à 5 ans		Scaphoïde.
4 à 5 ans	Semi-lunaire.	
5 ans.	Trapèze.	
5 ans 1/2	Scaphoïde.	
6 ans.	Trapézoïde.	
8 à 10 ans	Pisiforme.	

III. Epoque où apparaissent les points d'ossification complémentaires

	Membre thoracique	Membre abdominal
Fin du 2e mois de la grossesse		Fémur (*point distal*).
Naissance		Tibia (*point proximal*).
3 ou 4 mois	Humérus (*tête*).	
Début de la 2me année		Fémur (*tête*).
15 à 18 mois	Scapulum (*point corac. pr.*)	
		Tibia (*point distal*).
Fin de la 2me année	Humérus (*condyle*).	
2 ans		Péroné (*point proximal*).
2 ans à 2 ans 1/2	Humérus (*grosse tubérosité*).	
2 ans à 3 ans	Radius (*point distal*).	
3 ans		Fémur (*grand trochanter*).
3 ans et 1/2		Phalanges.
3 ans 1/2 à 4 ans	Humérus (*petite tubérosité*)	
4 ans		Péroné (*point distal*). Métatarsiens.
4 à 5 ans	Humérus (*épitrochlée*).	
5 à 6 ans	Radius (*point proximal*). 4 derniers métacarpiens.	
6 à 7 ans	Phalanges.	
7 à 8 ans	1er métacarpien.	Calcanéum.
7 à 9 ans	Cubitus (*point distal*).	
8 ans		Fémur (*petit trochanter*).
12 à 13 ans	Cubitus (*point olécranien pr.*)	
13 ans	Humérus (*trochlée*).	Tibia (*tubérosité antérieure*).
13 ans et quelques mois	Humérus (*épicondyle*).	
13 à 14 ans	Cubitus (*point olécranien acc*).	
13 à 15 ans		Coxal (*3 points cotyloïdiens*).
14 à 15 ans	Scapulum (*point corac. acc.*)	
14 à 18 ans	Scapulum (*acromion*).	
15 à 16 ans		Coxal (*crête iliaque et tubérosité de l'ischion*).
15 à 17 ans	Humérus (*extrémité distale*).	

	Membre thoracique	Membre abdominal
16 à 18 ans	Scapulum (*angle inférieur*).	
18 ans	Scapulum (*cavité glénoïde*).	
	. . . . .	Coxal (*épine du pubis*).
18 à 22 ans	Scapulum (*bord marginal*).	
19 à 20 ans	. . . . .	Coxal (*angle du pubis*).
20 à 22 ans	Clavicule.	

IV. Soudure des points d'ossification

16-18 ans	. . . . .	Tibia (*point distal*).
	. . . . .	Calcanéum.
	Métatarsiens.	
16-19 ans	Radius (*point proximal*).	
17 ans	. . . . .	Fémur (*gr. et pet. troch.*)
17-18 ans	Scapulum (*acromion*).	
17-20 ans	. . . . .	Fémur (*tête*).
17-20 ans	. . . . .	Coxal (*tuber. ischiat.*).
18 ans	. . . . .	Coxal (*épine pubis*).
18-19 ans	. . . . .	Péroné (*point distal*).
18-22 ans	. . . . .	Fémur (*point distal*).
18-24 ans	. . . . .	Tibia (*point proxim.*)
19-20 ans	Scapulum (*point glénoïdien*).	
19-22 ans	. . . . .	Péroné (*point proxim.*)
20-21 ans	Scapulum (*angle inférieur*).	
	Cubitus (*point distal*).	
20-22 ans	Humérus (*extrémité-proximale*).	
	Radius (*extrémité distale*).	
21-22 ans	. . . . .	Coxal (*angle pubien*).
21-24 ans	. . . . .	Coxal (*tub. ischiat*).
	. . . . .	Coxal (*crête iliaque*).
	Cubitus (*point distal*).	
21-25 ans	Humérus (*extrémité proximale*).	
	Radius (*point distal*).	
22-24 ans	Scapulum (*angle inférieur*).	
	Scapulum (*bord axillaire*).	
22-25 ans	Clavicule (*ouvre et ferme la période d'ossification.*)	

CHAPITRE IV

LE RACHIS

L'exploration de la colonne vertébrale constitue à l'heure actuelle la pierre de touche de l'excellence ou de la défectuosité de la technique, de l'expérience ou de l'inexpérience du radiographe. Les difficultés qui lui sont inhérentes sont de deux ordres : difficultés de technique et difficultés d'interprétation. Difficultés

Les difficultés de technique sont de causes générales ou de causes locales. Tout d'abord la colonne vertébrale formée en grande partie par des petites apophyses et constituée exclusivement par du tissu spongieux, peu dense, n'est pas à même de donner des contrastes accentués et vigoureux; et chose aggravante, ce tissu osseux si perméable aux rayons X, est enfoui au milieu de masses musculaires épaisses qui viennent estomper singulièrement le dessin déjà si faible des vertèbres et de leurs nombreuses petites apophyses. Ensuite les organes splanchniques abdominaux et thoraciques doivent encore voiler l'image soit par leur mobilité (poumons et intestin), soit par leur densité (foie et cœur). Enfin le radiographe ne peut pratiquer la plupart du temps l'examen que dans une seule position du sujet; celui-ci doit être en décubitus dorsal; car, dans le décubitus ventral, la distance entre la colonne vertébrale et la plaque sensible est considérable. Quant au décubitus latéral, il ne permet une exploration fructueuse de toute la colonne que chez l'enfant et une exploration partielle de la portion cervicale que chez l'adulte.

A ces difficultés se joignent éventuellement des difficultés locales; c'est ainsi que l'atlas et l'axis se trouvent cachés par l'occipital et le maxillaire inférieur et ne peuvent être projetés sur la couche sensible que par des modifications de la

technique générale. C'est ainsi encore que les dernières vertèbres dorsales et particulièrement les septième, huitième, neuvième et dixième offrent des difficultés extrêmes à leur exploration, parce que recouvertes par le cœur et le foie.

Indications

Mais ces difficultés ne doivent point rebuter le radiographe; pour peu qu'il mette de l'opiniâtreté, de la réflexion et de la méthode, il sera bientôt maître de tous les obstacles et saura amener sur la couche sensible l'image qui assure le diagnostic. Ainsi ses efforts rendront service à maints malheureux qui circulent de clinique en clinique, de médecin en médecin et qui ne parviennent pas à trouver le soulagement et la justice que l'art médical pourrait peut-être leur assurer si le diagnostic exact, irréfragable de la lésion était établi. Combien de fois n'arrive-t-il pas que la clinique hésite entre une lésion de la colonne et une maladie de la moëlle, entre une fracture, un tassement vertébral et une névrose traumatique, entre une lésion et une simulation, etc. ?... Il est vite dit que tel sujet présente de l'hystérie traumatique, que tel autre est un vulgaire simulateur; mais encore faudrait-il prouver le bien fondé de cette affirmation et à défaut de démonstration péremptoire, faudrait-il au moins avoir épuisé consciencieusement, honnêtement tous les moyens de diagnostic actuels. *Dans ces cas douteux l'examen radiographique approfondi, complet, répété même est de toute nécessité*

Technique générale

Si l'on veut explorer avec fruit la colonne vertébrale et particulièrement la région dorsale, lombaire et sacrée, il faut veiller à la vacuité complète de la vessie, de l'estomac et de l'intestin. Le sujet sera donc exploré à jeun après une purgation énergique.

La région cervicale, les premières vertèbres exceptées, offrent le moins de difficultés et donnent les silhouettes les plus nettes, d'abord parce que les tissus mous sont peu épais et ensuite parce que des organes mobiles ne s'interposent pas sur le trajet des rayons. Elle peut être explorée d'avant en arrière dans le décubitus dorsal, ou bien transversalement et même dans tous les diamètres obliques dans le décubitus latéral droit ou gauche.

L'atlas et l'axis présentent, comme nous l'avons dit, quelques difficultés, mais qui ne sont pas insurmontables. Pour explorer ces vertèbres d'avant en arrière le sujet sera placé en décubitus dorsal et ses deux mâchoires seront écartées aussi largement que possible par un dispositif quelconque. L'axe du tube-

diaphragme sera dirigé de haut en bas et d'avant en arrière tangentiellement à la base du crâne (fig. 82).

L'exploration transversale de ces deux premières vertèbres exige non moins de minutie; le sujet en décubitus latéral sera solidement calé par des sacs de sable, de façon à assurer une immobilisation absolue, et l'axe du tube compres-

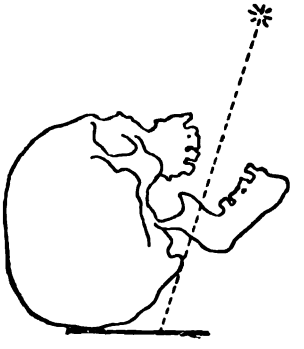

Fig. 82.

seur ne pourra point de nouveau être vertical, mais sera oblique, c'est-à-dire parallèle ou tangentiel au diamètre transversal de la région occipitale.

Si la colonne cervicale comporte la technique la plus facile et si les silhouettes des différentes vertèbres sont les plus nettes, il est non moins vrai que l'interprétation de ces images offre les écueils les plus considérables, précisément parce que les vertèbres sont petites et semblent, sur l'image radiographique, se pénétrer et former un fouillis de lignes inextricable.

La *région dorsale* peut être explorée dans le décubitus dorsal d'avant en arrière; mais si le sujet est robuste et quelque peu musclé, le foie, le cœur et les gros vaisseaux font généralement échouer l'exploration. Toutefois ces organes ne nous empêcheront pas d'obtenir chez l'enfant et même chez les adultes maigres et peu musclés de bons radiogrammes de toutes les vertèbres dorsales depuis la première jusqu'à la dernière.

S'il s'agit d'un adulte vigoureux il faudra donc choisir la position oblique soit postérieure gauche, soit postérieure droite. Ainsi le rayon normal passera à travers le médiastin postérieur (fig. 83); ainsi la colonne vertébrale dissociera sa

silhouette de celle du cœur et de l'aorte. Les images obtenues seront compliquées sans aucun doute, mais leur interprétation exacte et correcte n'échappera pas à quelque réflexion.

Mais encore cette dernière position n'est-elle pas à même de nous démontrer les dernières vertèbres (10me, 11me et 12me) qui sont cachées par le foie. L'exploration de celles-ci exige le décubitus dorsal et un tube compresseur planté obliquement sur

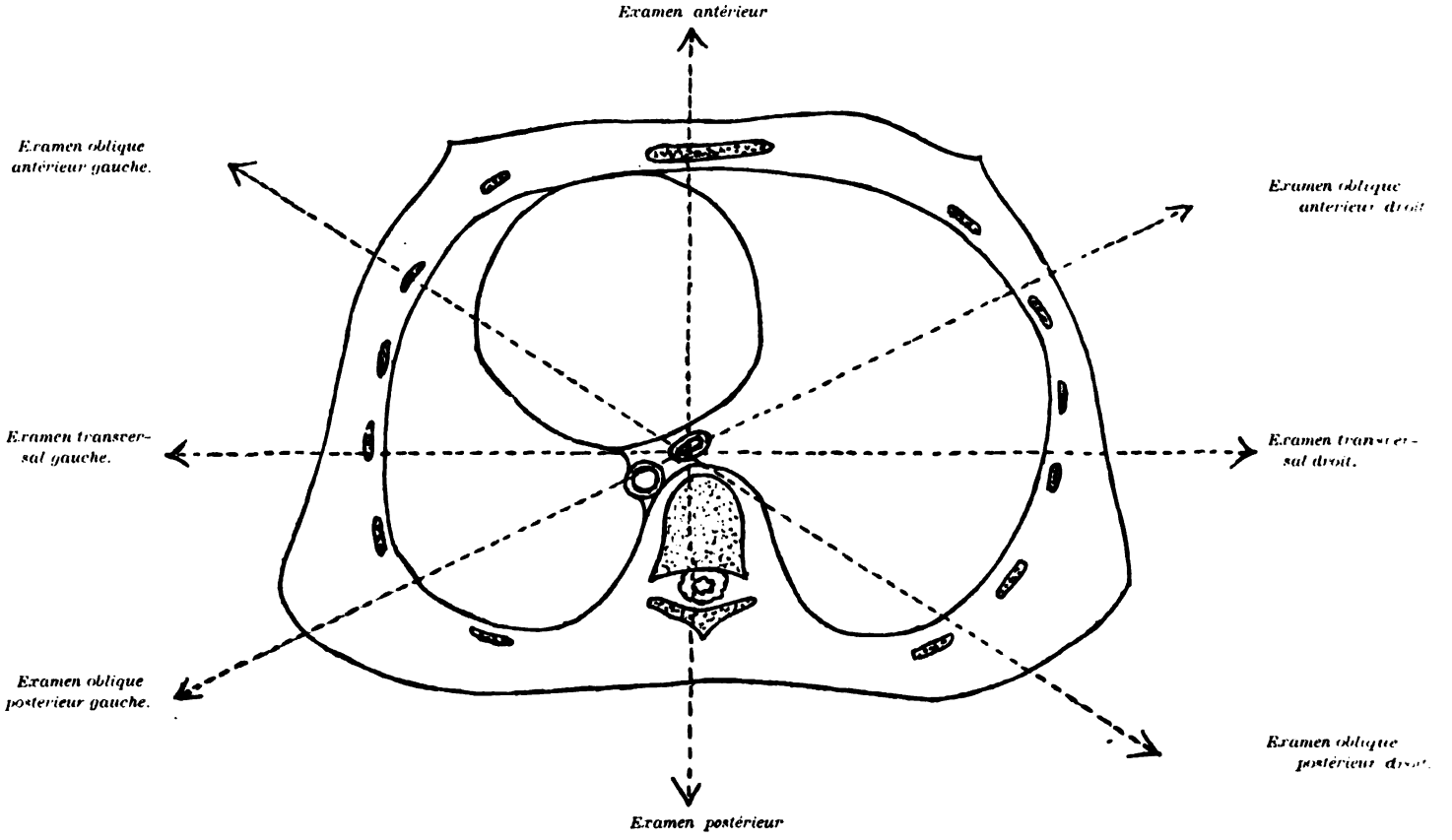

FIG. 83. — COUPE DU THORAX

la région hypogastrique, de façon que le rayon axial glisse sous le lobe gauche du foie de haut en bas et d'avant en arrière.

La région lombaire ne peut être explorée que d'avant en arrière. Mais afin de redresser la lordose lombaire naturelle, on aura soin de relever aussi fortement que possible le thorax, tout aussi bien que les membres inférieurs au moyen de gros coussins. Le tube compresseur qui est ici de toute nécessité, sera enfoncé

verticalement, lentement, progressivement dans la région hypogastrique, de façon à écarter les intestins et à réduire l'épaisseur des masses interposées. Pour centrer le tube sur la région intéressante, l'ombilic servira de point de repère : il importe de se rappeller que l'ombilic correspond en général à la 4me ou à la 5me vertèbre lombaire. Toutefois, cette position du tube donnera une silhouette désavantageuse de la 5me lombaire qui sera vue sur le cliché en raccourci, parce qu'elle contribue à la courbure lombo-sacrée. Pour amener une image correcte de cette vertèbre, le tube compresseur devra être un peu incliné vers les extrémités inférieures du sujet, afin que le rayon axial tombe perpendiculairement sur la face antérieure de cette vertèbre.

Le sacrum ne peut être exploré que d'avant en arrière et encore le sacrum présente-t-il une obliquité très prononcée qui ne nous permet qu'une vue en raccourci de cet os. Le tube compresseur sera enfoncé verticalement, immédiatement au-dessus de la symphyse pubienne et alors tout le sacrum, voire même le coccyx, se projetteront en raccourci sur la couche sensible.

Rien de plus difficile que cette interprétation; ici, il importe de répéter, au risque d'être prolixe ,que l'épreuve positive, l'épreuve sur papier, ne peut être d'aucune valeur, puisque quantité de détails y disparaissent, même si cette épreuve a été faite d'une façon irréprochable. Le phototype, le négatif, ne peut être que le seul document sur lequel l'interprétation puisse et doive s'appuyer, et encore n'est-il pas toujours démonstratif, soit que le sujet soit très musclé et obèse, soit que le sujet ait tremblé par pusillanimité ou par le fait de la maladie, comme il arrive dans les traumatismes de la colonne et alors l'exploration radiographique est à recommencer; car un insuccès ne peut décourager. Règles d'interprétation

Un deuxième point sur lequel il importe d'attirer l'attention est le suivant : en réalité, une seule vertèbre est correctement projetée : c'est celle qui a été traversée par l'incidence normale, et toutes les autres vertèbres voisines sont plus ou moins déformées et d'autant plus déformées qu'elles sont touchées par des rayons plus obliques. Ce fait démontre l'utilité de différentes prises radiographiques, prélevées à des hauteurs régulièrement espacées.

En troisième lieu, il importe d'appliquer dans l'interprétation des clichés, des principes rigides et invariables. Une orientation générale doit toujours précéder l'examen du cliché, et pour ce faire, il faut se placer à une certaine distance du radiogramme favorablement éclairé, de façon que les

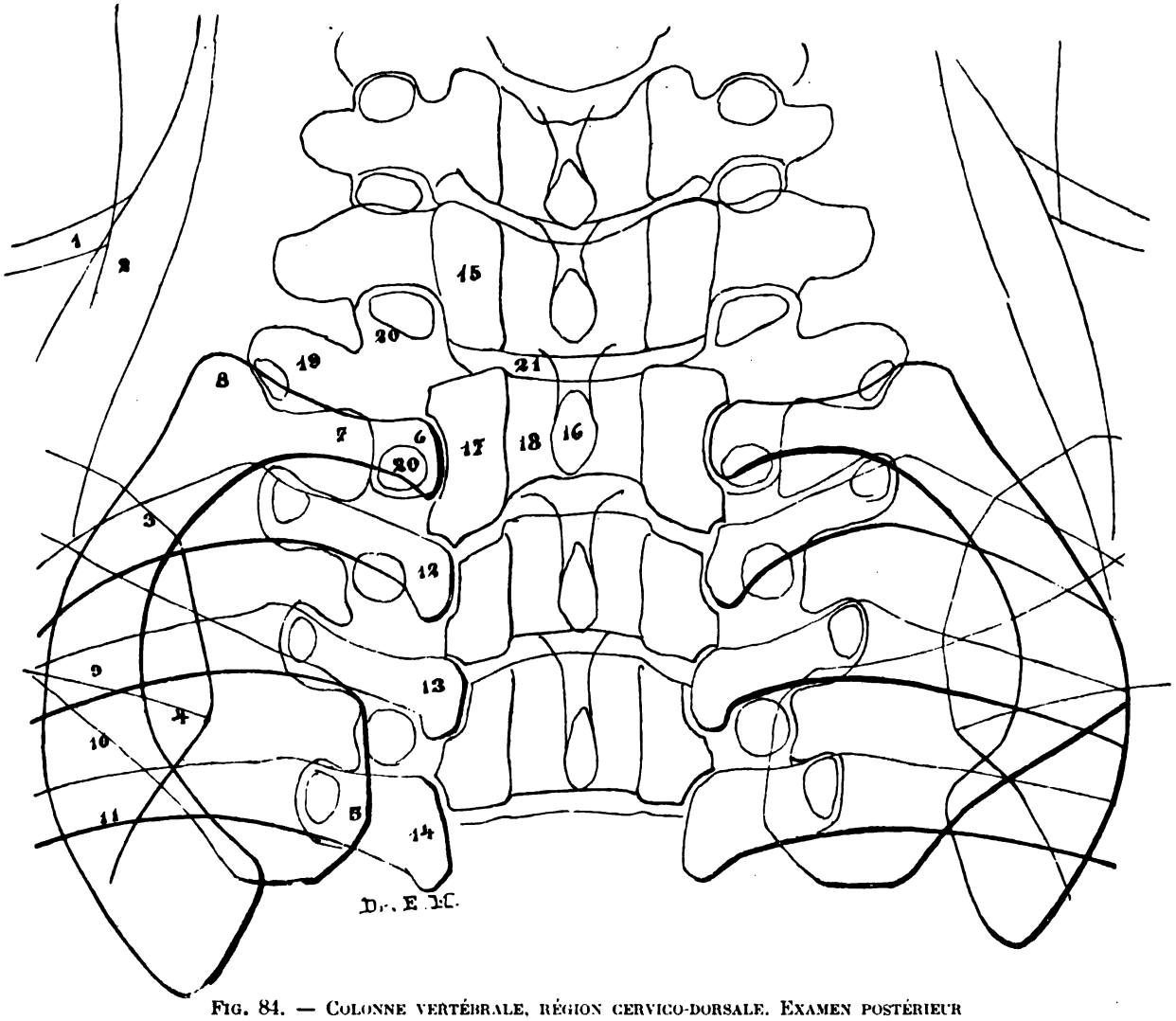

FIG. 84. — COLONNE VERTÉBRALE, RÉGION CERVICO-DORSALE. EXAMEN POSTÉRIEUR

1. Peau.
2. Muscles.
3. Omoplate, angle supéro-interne.
4. » épine.
5. Clavicule, tête (le sternum est invisible).
6. Première côte, tête (articulée avec la 1re dorsale).
7. » » col.
8. » » tubérosité et angle.
9, 10. et 11. Première côte, corps.
12. Deuxième côte, tête.
13. Troisième » »
14. Quatrième » »
15. Septième vertèbre cervicale.
16. Première vertèbre dorsale, apophyse épineuse.
17. » » » apophyses articulaires.
18. » » » corps.
19. » » » apophyse transverse.
20. Apophyse articulaire des septième cervicale et première dorsale.
21. Cartilage intervertébral.

FIG. 85. — COLONNE VERTÉBRALE, RÉGION CERVICO-DORSALE. EXAMEN POSTÉRIEUR

détails minimes s'effacent; on notera successivement la direction générale des corps vertébraux, des apophyses épineuses, des apophyses transverses, des côtes et leurs distances respectives, etc..., et ce n'est qu'après cet examen que l'on procédera à l'examen détaillé, en ayant toujours soin de ne pas trop se rapprocher du radiogramme. On examinera alors vertèbre après vertèbre, et encore l'examen de chaque vertèbre sera systématique et méthodique. On suivra successivement le contour du corps vertébral, du disque intervertébral, de l'apophyse épineuse, de l'apophyse articulaire supérieure droite, de l'apophyse articulaire inférieure droite, de l'apophyse articulaire supérieure gauche, de l'apophyse articulaire inférieure gauche, des apophyses transverses droite et gauche et on terminera par le contour des lames de l'arc vertébral.

Description de la **région cervicale**
Examen postérieur (Fig. 86)

Le cylindre compresseur est glissé sous la mâchoire inférieure du sujet placé en décubitus dorsal. Dans cette position les quatre premières vertèbres dorsales et les quatre dernières vertèbres cervicales se projettent sur la couche sensible avec les premières côtes et l'extrémité interne des clavicules. Les première et deuxième cervicales et même la troisième ne sont jamais visibles sur les radiogrammes pris dans ces conditions de technique.

Le corps des vertèbres cervicales montre une forme scaphoïde à concavité supérieure et à convexité inférieure. La concavité supérieure se termine de chaque côté par un crochet qu'il ne faut pas confondre avec une apophyse articulaire.

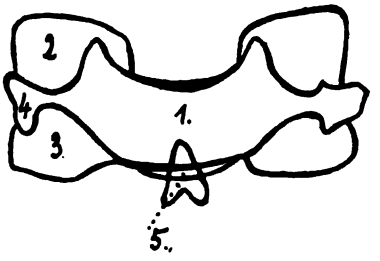

FIG. 86. — EXAMEN POSTÉRIEUR
SILHOUETTE D'UNE VERTÈBRE CERVICALE.

1. Corps vertébral.
2. Apophyse articulaire supérieure.
3. » » inférieure.
4. » transverse.
5. » épineuse bifide.

La disposition particulière de ces crochets latéraux détermine en quelque sorte l'imbrication, l'engrénement solide et alternatif des corps vertébraux.

Les apophyses épineuses (16) se projettent vers le bord inférieur du corps vertébral correspondant et montrent les deux tubercules de leur sommet.

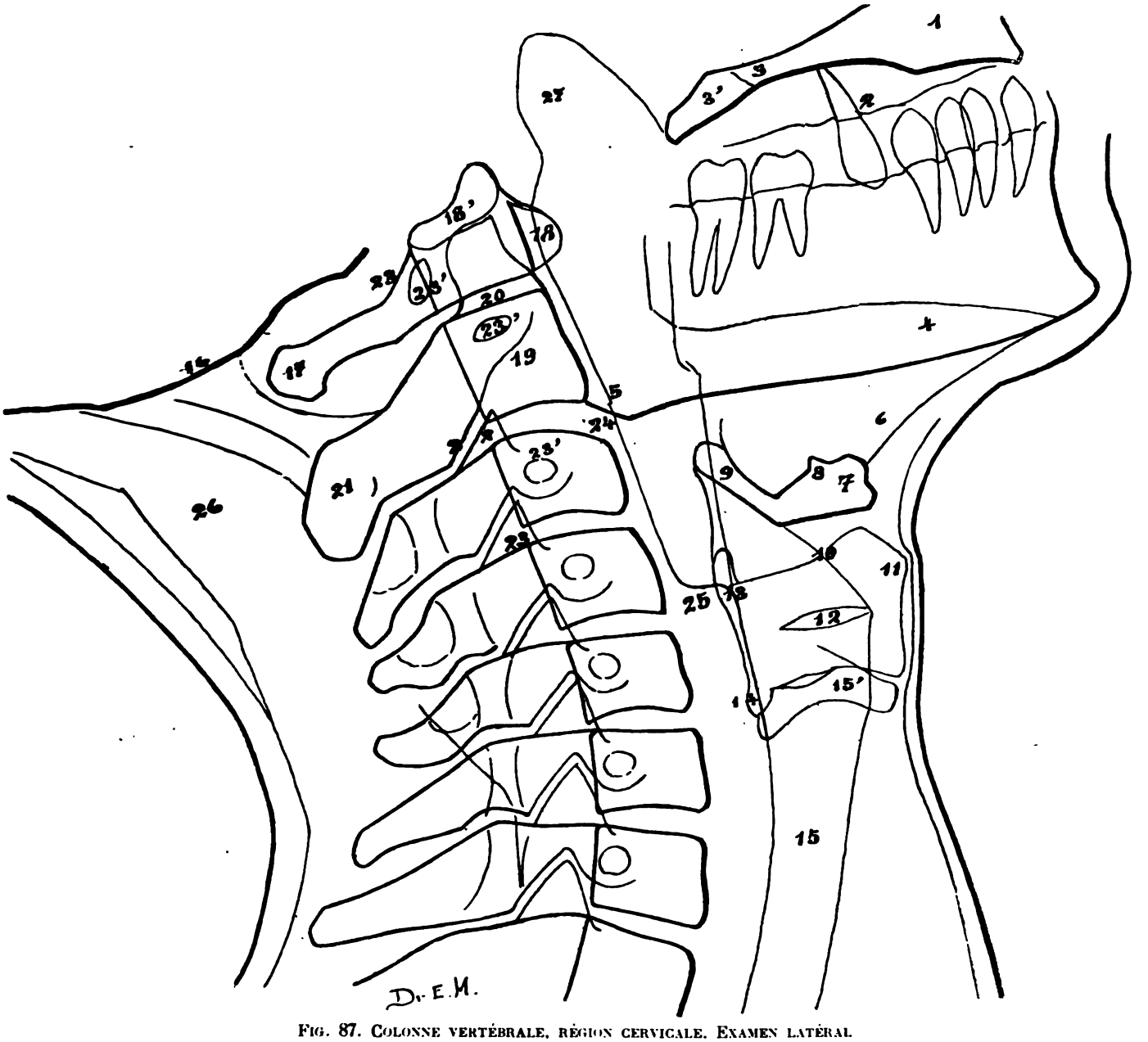

FIG. 87. COLONNE VERTÉBRALE, RÉGION CERVICALE. EXAMEN LATÉRAL

1. Corps du maxillaire supérieur.
2. Rebord alvéolaire.
3. Limite postérieure du maxillaire.
3'. Palatin.
4. Maxillaire inférieur.
5. Angle du maxillaire inférieur.
6. Muscle hypogloses.
7. Os hyoïde, corps.
8. » petite corne.
9. » grande corne.
10. Epiglotte.
11. Pomme d'Adam (bord supérieur du cartilage thyroïde).
12. Ventricule du larynx.
13. Cartilage thyroïde, grande corne.
14. » » petite corne.
15. Trachée.
15'. Cartilage cricoïde.
16. Occipital.
17. Atlas, tubercule postérieur.
18. Atlas, arc antérieur.
18'. Articulation atloïdo-occipitale.
19. Axis : corps.
20. Apophyse odontoïde.
21. » épineuse.
22. » articulaire.
23. Trou de conjugaison.
23'. Trous de l'artère vertébrale.
24. Muscles contracteurs du pharynx.
25. Pharynx.
26. Muscles de la nuque.
27. Naso-pharynx ou rhinopharynx.

Fig. 88. — Colonne vertébrale, région cervicale. Examen latéral.

Les disques intervertébraux (21) se trahissent par un espace lenticulaire séparant les corps vertébraux.

La série des apophyses transverses et des apophyses articulaires forment de chaque côté des corps vertébraux une colonne sombre à contour externe ondulé. Ce n'est que sur les bons radiogrammes que l'on parvient à attribuer la part de l'ombre qui revient à chacune de ces apophyses. Toutefois l'apophyse transverse de la septième vertèbre cervicale se reconnaît dans le massif osseux situé immédiatement au-dessus de la puissante apophyse transverse de la première vertèbre dorsale (19). On peut observer des côtes cervicales rudimentaires et particulièrement les côtes supplémentaires de la dernière vertèbre cervicale, qui sont souvent la cause de grands troubles pathologiques.

Sur la série des corps vertébraux se projette un fuseau vertical clair qui répond à la trachée-artère; ce fuseau se rétrécit vers le bas et se perd vers la quatrième vertèbre dorsale.

Examen latéral (Fig. 87)

Le sujet est en décubitus latéral et sa tête repose sur un bloc de bois. Le tube compresseur est centré sur le milieu de la région cervicale. Toutes les vertèbres cervicales, depuis la première jusqu'à la dernière, projettent leur silhouette claire et distincte et ne peuvent donner lieu à aucune erreur d'interprétation.

Les corps vertébraux forment des ombres quadrangulaires empilées comme des blocs de pierre et séparés par des espaces clairs, réguliers, répondant aux disques intervertébraux, espaces clairs particulièrement larges si la colonne cervicale est en extension.



FIG. 89. — EXAMEN LATÉRAL. SILHOUETTE D'UNE VERTÈBRE CERVICALE

1. Corps vertébral.
2. Crochet supérieur et latéral du corps.
3. Surface articulaire de l'apophyse articulaire supér.
4. » » » » infér.
5. Apophyse transverse.
6. Apophyses articulaires.
7. Lame vertébrale.
8. Apophyse épineuse.
9. » » , sommet bifide.

Les crochets latéraux des corps vertébraux projettent une très légère ombre immédiatement au devant des apophyses articulaires.

Au milieu de la silhouette de la colonne cervicale on reconnaît des petites traînées blanches (22) obliques de haut en bas et d'avant en arrière, répondant a l'interligne des apophyses articulaires qui se délimitent assez facilement sur ces projections.

En arrière nous voyons la succession des lames vertébrales et des apophyses épineuses.

La première cervicale ou *atlas* n'apparaît que si on a soin d'incliner légèrement le tube compresseur vers la tête : dans ces conditions on distingue son arc vertébral antérieur (18) et même quelquefois le petit tubercule qui siège à la face antérieure de cet arc, ses deux lames vertébrales et le tubercule postérieur qui tient lieu d'apophyse épineuse, et enfin ses deux masses latérales considérables (18') qui s'articulent avec les condyles occipitaux.

Le corps de la deuxième cervicale ou *axis* est le plus volumineux de tous les corps vertébraux cervicaux. Sa face supérieure est surmontée de l'apophyse odontoïde (20) dont on voit souvent le col, siège fréquent de fracture et qui est embrassé par l'arc antérieur de l'atlas. Cette apophyse odontoïde doit être nettement visible sur tous les radiogrammes. L'apophyse épineuse de cette vertèbre est énorme, donne attache aux muscles grands droits postérieurs de la tête ou muscles axoïdo-occipitaux. La face inférieure de l'axis est légèrement concave, et cette concavité est emboîtée par la convexité correspondante de la face supérieure du corps de la troisième vertèbre.

La septième vertèbre cervicale ou *proéminente* se reconnaît au grand développement de son apophyse épineuse.

Au devant de la colonne vertébrale nous voyons la silhouette des muscles constricteurs (24) du pharynx (25), de l'os hyoïde (7, 8 et 9), du larynx avec son épiglotte (10) et ses deux cordes vocales (12) et enfin de la trachée-artère (15) avec les ébauches de ses anneaux cartilagineux.

Description de la **région dorsale.** Examen antérieur.

L'exploration de la région dorsale du rachis dans le sens sagittal d'avant en arrière n'est couronnée de succès que si le sujet d'observation est un enfant, un adulte jeune ou un adulte maigre, et alors l'interprétation de l'image radiographique ne souffre aucun doute; les corps vertébraux se projettent les uns au-dessus des autres sous forme de blocs quadrangulaires empilés et sont séparés par des espaces quadrangulaires transversaux répondant aux disques intervertébraux.

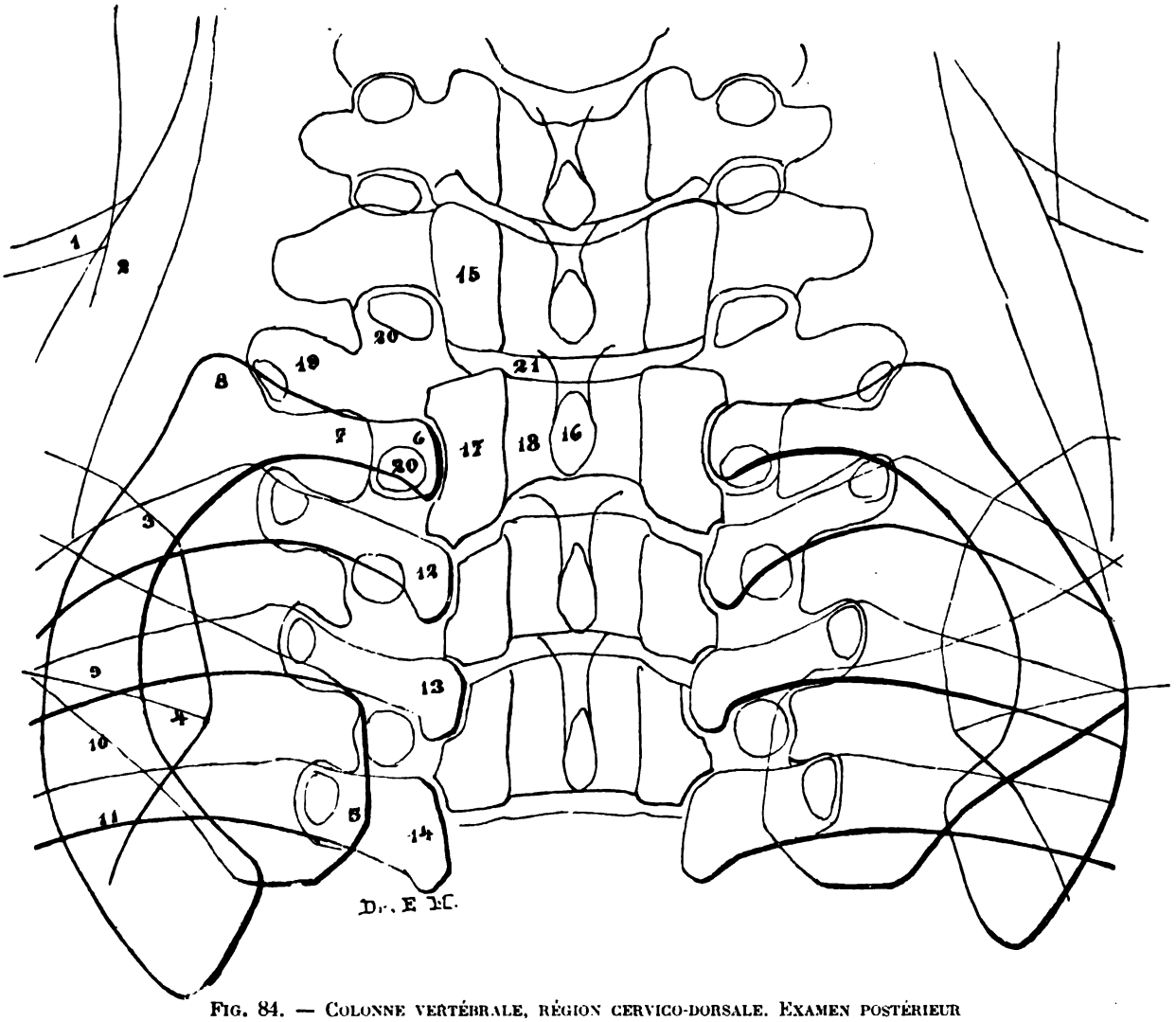

FIG. 84. — COLONNE VERTÉBRALE, RÉGION CERVICO-DORSALE. EXAMEN POSTÉRIEUR

1. Peau.
2. Muscles.
3. Omoplate, angle supéro-interne.
4. » épine.
5. Clavicule, tête (le sternum est invisible).
6. Première côte, tête (articulée avec la 1re dorsale).
7. » » col.
8. » » tubérosité et angle.
9, 10. et 11. Première côte, corps.
12. Deuxième côte, tête.
13. Troisième » »
14. Quatrième » »
15. Septième vertèbre cervicale.
16. Première vertèbre dorsale, apophyse épineuse.
17. » » » apophyses articulaires.
18. » » » corps.
19. » » » apophyse transverse.
20. Apophyse articulaire des septième cervicale et première dorsale.
21. Cartilage intervertébral.

Fig. 85. — Colonne vertébrale, région cervico-dorsale. Examen postérieur

détails minimes s'effacent; on notera successivement la direction générale des corps vertébraux, des apophyses épineuses, des apophyses transverses, des côtes et leurs distances respectives, etc..., et ce n'est qu'après cet examen que l'on procédera à l'examen détaillé, en ayant toujours soin de ne pas trop se rapprocher du radiogramme. On examinera alors vertèbre après vertèbre, et encore l'examen de chaque vertèbre sera systématique et méthodique. On suivra successivement le contour du corps vertébral, du disque intervertébral, de l'apophyse épineuse, de l'apophyse articulaire supérieure droite, de l'apophyse articulaire inférieure droite, de l'apophyse articulaire supérieure gauche, de l'apophyse articulaire inférieure gauche, des apophyses transverses droite et gauche et on terminera par le contour des lames de l'arc vertébral.

Description de la **région cervicale**
Examen postérieur
(Fig. 86)

Le cylindre compresseur est glissé sous la mâchoire inférieure du sujet placé en décubitus dorsal. Dans cette position les quatre premières vertèbres dorsales et les quatre dernières vertèbres cervicales se projettent sur la couche sensible avec les premières côtes et l'extrémité interne des clavicules. Les première et deuxième cervicales et même la troisième ne sont jamais visibles sur les radiogrammes pris dans ces conditions de technique.

Le corps des vertèbres cervicales montre une forme scaphoïde à concavité supérieure et à convexité inférieure. La concavité supérieure se termine de chaque côté par un crochet qu'il ne faut pas confondre avec une apophyse articulaire.

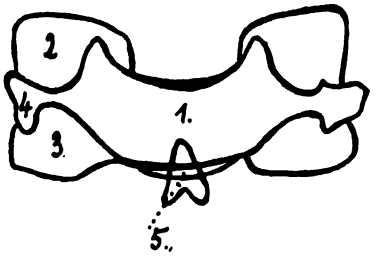

FIG. 86. — EXAMEN POSTÉRIEUR
SILHOUETTE D'UNE VERTÈBRE CERVICALE.

1. Corps vertébral.
2. Apophyse articulaire supérieure.
3. » » inférieure.
4. » transverse.
5. » épineuse bifide.

La disposition particulière de ces crochets latéraux détermine en quelque sorte l'imbrication, l'engrénement solide et alternatif des corps vertébraux.

Les apophyses épineuses (16) se projettent vers le bord inférieur du corps vertébral correspondant et montrent les deux tubercules de leur sommet.

l'épaule, etc... Incontestablement l'avenir leur réserve une large place dans l'instrumentation radiologique.

Comme la portion dorsale du rachis présente une concavité antérieure, la projection de cette région en position oblique gauche postérieure révèlera une concavité ouverte du côté du système cardio-aortique.

Les corps vertébraux (3) forment des blocs quadrangulaires à grand diamètre transversal séparés les uns des autres par des espaces clairs irréguliers transversaux répondant aux disques intervertébraux (14).

Les apophyses transverses (11) *du côté droit* se projetteraient dans presque toute leur étendue, si elles n'étaient en partie recouvertes par l'extrémité postérieure des côtes (15) qu'elles débordent vers le bas : elles sont horizontales, de volume considérable et s'articulent à leur sommet avec les côtes. L'extrémité postérieure des côtes gauches et les apophyses transverses gauches se projettent dans la concavité vertébrale et sont recouvertes en grande partie par les corps vertébraux; aussi les facettes articulaires costales gauches des corps vertébraux et les apophyses transverses gauches sont-elles à peine ébauchées. S'il est indiqué donc d'explorer les apophyses transverses du côté droit, s'il est indiqué d'explorer les extrémités postérieures des côtes droites et leurs facettes articulaires correspondantes, il faut de toute nécessité placer le sujet en position oblique postérieure gauche. Si, au contraire, les parties homologues du côté gauche doivent être soumises à l'examen, le sujet devra se placer en position oblique postérieure droite.

Au milieu des corps vertébraux nous reconnaissons la silhouette des apophyses épineuses et particulièrement leur sommet tubéreux. Comme ces apophyses sont très longues, extrêmement obliques, presque verticales, leur sommet se projette toujours à la partie supérieure du corps vertébral sous-jacent.

Dans la concavité, dans l'arc que forme en quelque sorte la colonne vertébrale, nous voyons la silhouette du cœur (16), surmontée de celle de la crosse de l'aorte (17 et 18) et entre ces deux parties, entre la colonne vertébrale et le système cardio-vasculaire, une large bande claire (19) allongée, étroite, traversée obliquement par les côtes gauches : c'est la projection du médiastin postérieur. (Voir chapitre : Thorax.)

Le contour de la face supérieure et de la face inférieure des corps vertébraux est ellipsoïdal et d'autant plus ellipsoïdal que la face supérieure et la face

Description de la région lombaire
Examen postérieur (Fig. 93)

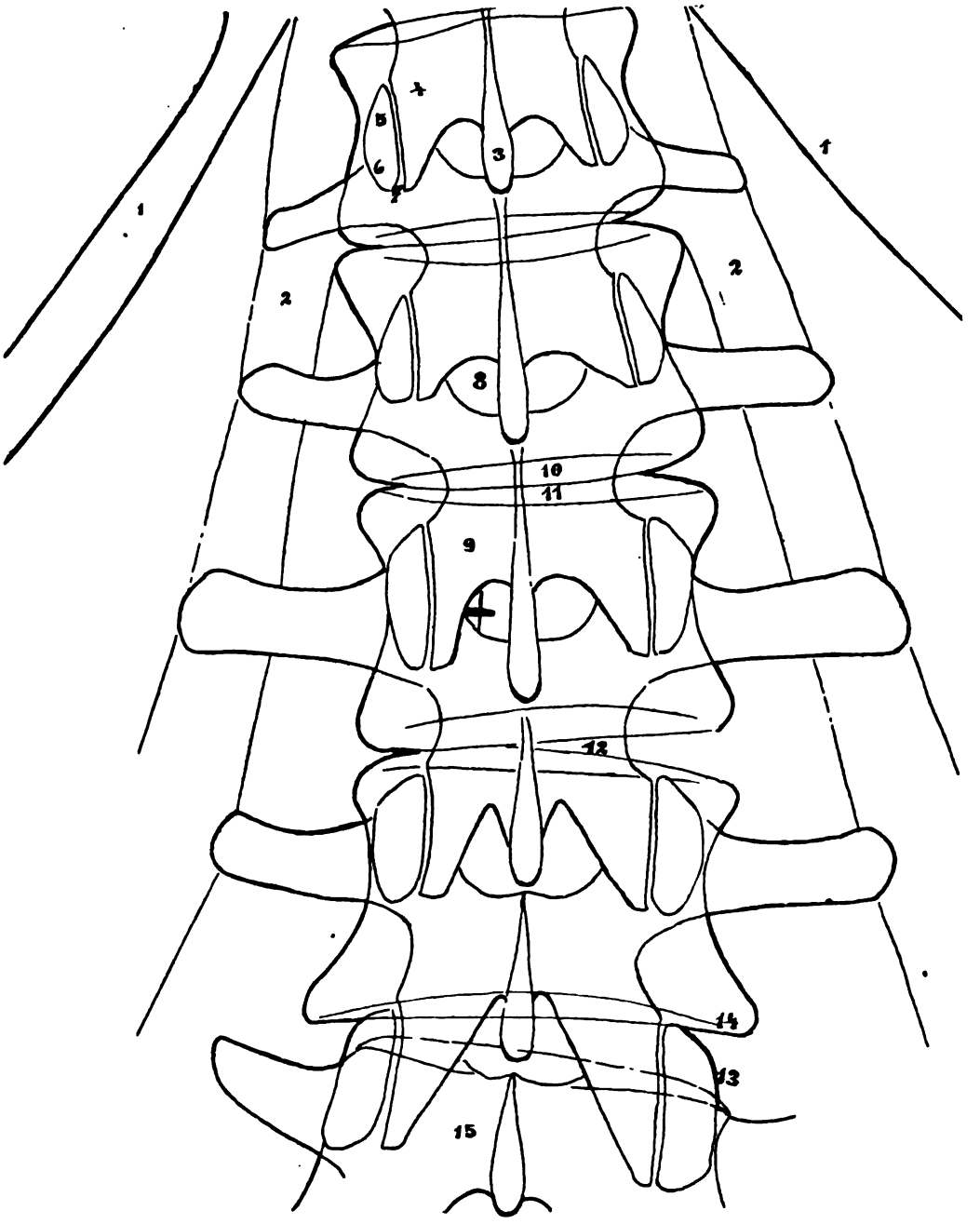

FIG. 93. — COLONNE VERTÉBRALE, RÉGION LOMBAIRE. EXAMEN POSTÉRIEUR.

1. Douzième côte.
2. Muscle grand psoas.
3. Douzième vertèbre dorsale, apophyse épineuse.
4. » » » » articulaire inf.
5. et 6. Première vertèbre lombaire, apophyse articulaire supérieure.
7. Interligne articulaire.
8. Ocelle délimitée par les lames vertébrales des deux vertèbres adjacentes.
9. Lame vertébrale de la deuxième lombaire.
10. Face inférieure du corps de la deuxième lombaire.
11. Face supérieure du corps de la troisième lombaire.
12 et 13. Disque intervertébral.
14. Contour latéral de la quatrième lombaire.
15. Cinquième lombaire.

inférieure sont touchées par des rayons plus obliques. Si l'incidence normale frise la face supérieure ou la face inférieure d'une vertèbre, cette face se projette sous forme d'une simple ligne transversale.

Les contours latéraux sont concaves en dehors et semblent servir d'implantation à l'apophyse transverse. On peut observer des côtes lombaires rudimentaires, particulièrement au niveau de la première vertèbre.

L'apophyse épineuse (3) projette une ombre très allongée, très étroite, délimitée par un contour très net; elle n'appartient pas toujours à la vertèbre sur le corps de laquelle elle se projette, mais appartient plutôt à la vertèbre immédiatement sus-jacente.

Les lames vertébrales (9) forment une ombre quelque peu compliquée, papilionacée, et délimitent entre elles un espace clair de forme plus ou moins arrondie, un ocelle, qui a fait comparer la silhouette de la vertèbre au dessin d'une plume de paon. Tout comme les apophyses épineuses les lames vertébrales se projettent en partie sur le corps vertébral immédiatement sous-jacent.

De chaque côté de l'ocelle on distingue une ligne verticale qui répond à l'interligne articulaire des apophyses articulaires. Les apophyses articulaires inférieures se trouvent en dedans de cette ligne, tandis que les apophyses articulaires supérieures se trouvent en dehors.

Le long de la colonne vertébrale, une zone triangulaire (2), dont le sommet répond à la première vertèbre lombaire et la base à la crête iliaque, est constituée par la masse charnue du psoas.

En dehors de cette région triangulaire une autre zone quadrangulaire, allongée de haut en bas répond au muscle carré des lombes. (Voir les détails complémentaires de cette région, chapitre : Appareil urinaire.)

Description de la région sacrée.

Examen postérieur (Fig. 92)

Le cylindre compresseur est centré sur la ligne médiane de l'abdomen et pénètre aussi profondément que possible dans la région hypogastrique immédiatement au-dessus de la symphyse pubienne.

Sur la ligne médiane du sacrum, dans le prolongement des apophyses épineuses (1) des dernières vertèbres lombaires, se voit la crête sacrée formée par les apophyses épineuses des quatre vertèbres sacrées supérieures (15). Comme ces apophyses sont en général soudées par leurs bords, et que leurs sommets restent indépendants, il est facile de comprendre pourquoi la crête sacrée forme sur l'image radiographique une ombre continue, mais présentant par place des

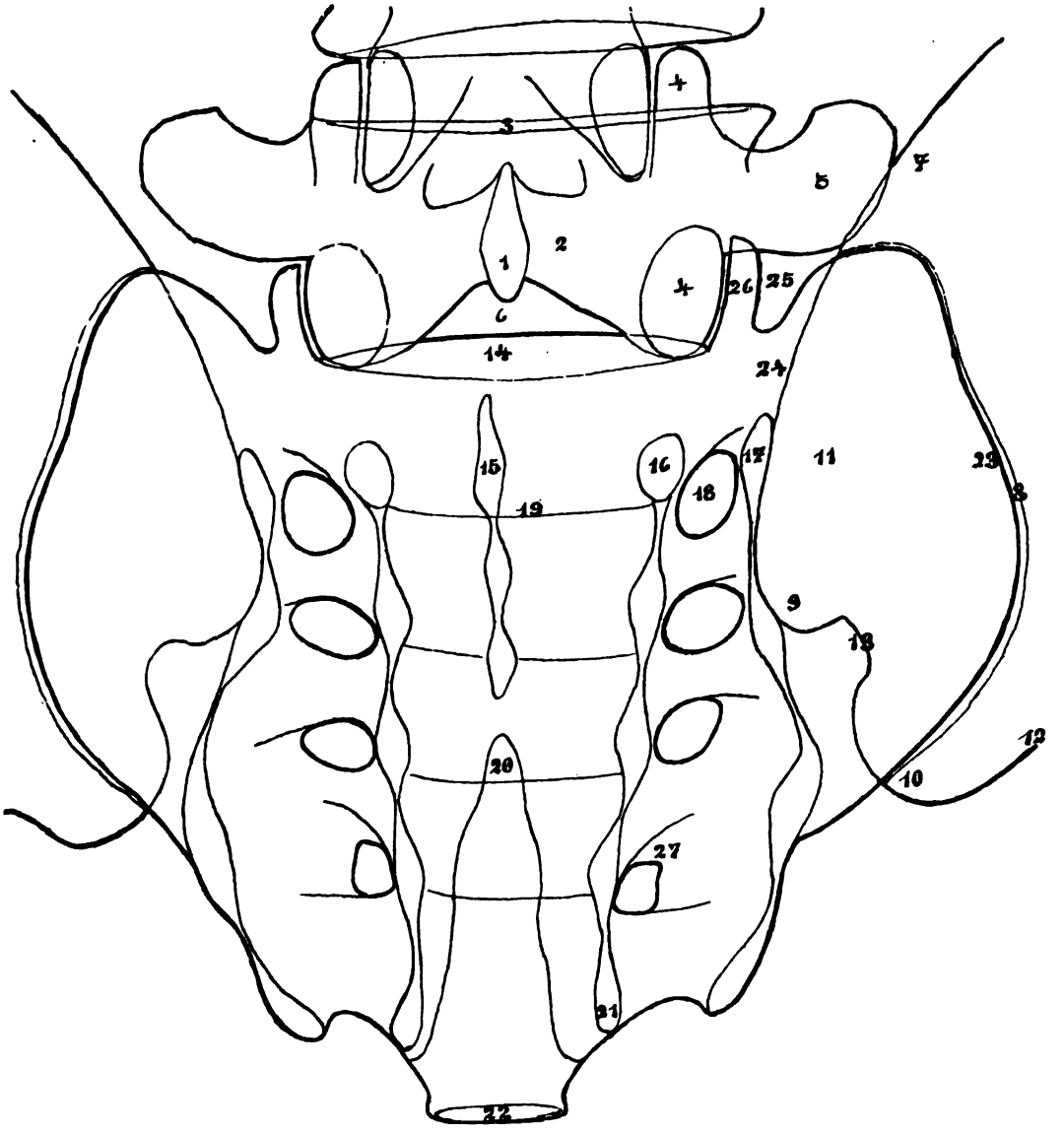

FIG. 95 — COLONNE VERTÉBRALE, RÉGION SACRÉE. EXAMEN POSTÉRIEUR.

1. Cinquième vertèbre lombaire, apophyse épineuse.
2. » » » lame vertébrale.
3. » » » face supérieure.
4. » » » apophyse articulaire.
5. » » » apophyse transverse.
6. » » » face inférieure du corps.
7. Os iliaque, crête.
8. » » bord antérieur de la symphyse sacro-iliaque.
9. » » épine postéro-supérieure.
10. » » épine postéro-inférieure.
11. » » facette auriculaire.
12. » » ligne innominée.
13. » » échancrure qui sépare les deux épines iliaques postérieures.
14. Sacrum, facette articulaire supérieure.
15. » apophyses épineuses soudées entre-elles.
16. Sacrum, apophyses articulaires soudées entre elles.
17. » apophyses transverses » »
18. » trous sacrés.
19. » crête transversale (soudure des corps vertébraux du sacrum).
20. » gouttière médiane postérieure.
21. » corne sacrée.
22. » facette articulaire inférieure.
23. » bord antér. de la symphyse sacro-iliaque.
24. » aileron.
25. » espace triangulaire situé entre l'aileron du sacrum et l'apophyse transverse de la 5e vertèbre lombaire.
26. » apophyse articulaire.
27. » sillon des trous sacrés antérieurs.

taches plus ou moins ovalaires nettement circonscrites par un contour accusé qui répond au sommet libre de ces apophyses. Parfois la soudure des apophyses épineuses n'étant pas complète, la crête se trouve interrompue sur un ou plusieurs points et surtout entre la première et la deuxième vertèbres sacrées. La crête sacrée est bifide inférieurement au niveau de la quatrième ou cinquième vertèbre sacrée et forme les bords de la gouttière (20) qui termine le canal sacré. Les bords de cette gouttière se terminent chacun par un tubercule qui répond à la cinquième vertèbre du sacrum. Ces tubercules ou cornes du sacrum (21) se continuent souvent avec les tubercules correspondants du coccyx ou cornes du coccyx.

Sur les côtés de la ligne médiane se projettent les quatre trous sacrés (18) plus ou moins ovalaires, de grandeur décroissante de haut en bas. La série des trous sacrés est bornée en dedans par une rangée de taches assez foncées, représentant les apophyses articulaires (16) soudées entre elles.

Les crêtes intervertébrales formées par la soudure des corps vertébraux sacrés, crêtes situées à la face antérieure de l'os, sont à peine ébauchées même sur les bons clichés.

Entre l'os iliaque et le sacrum on voit une ombre (11) plus dense, ovalaire qui représente la facette auriculaire de l'os coxal et la facette auriculaire du sacrum, c'est-à-dire la symphyse sacro-iliaque. Les surfaces articulaires de ces deux os présentant une obliquité très prononcée, dirigée en arrière et en dedans, le contour externe (8 et 23) convexe de cette ombre répondra au bord antérieur de la symphyse et le bord interne (9 et 13) sinueux, alternativement concave et convexe répondra à son bord postérieur. Les contours de cette symphyse sont doubles et parallèles, la lèvre externe (8) appartenant toujours à l'os iliaque, la lèvre interne (23) au sacrum.

La face supérieure ou base du sacrum présente la facette articulaire (14) ovalaire répondant à la face inférieure de la cinquième vertèbre lombaire dont elle reste séparée par un espace clair, lenticulaire représentant le disque intervertébral.

De chaque côté de celle-ci nous voyons l'apophyse articulaire de la cinquième lombaire (4) et plus en dehors l'apophyse articulaire de la première vertèbre sacrée (26). En dessous et en dedans de l'interligne articulaire formée par ces apophyses on distingue souvent un espace plus ou moins distinct répondant au dernier trou de conjugaison.

La région de ces apophyses articulaires doit toujours être l'objet de la plus grande attention en cas de traumatisme de la région lombaire. L'apophyse articulaire du sacrum située en dehors et au devant de l'apophyse articulaire de la cinquième lombaire est mince, poreuse, formée exclusivement de tissu spongieux. Cette conformation et cette texture anatomiques expliquent la fragilité particulière de ces deux apophyses; la fracture de l'une ou de l'autre, et même leur fracture simultanée résulte de traumatismes souvent légers et provoque des troubles particulièrement graves sur lesquels l'attention des cliniciens n'a été attirée que dans ces derniers temps. En cas de fracture d'une de ces deux apophyses, la colonne vertébrale glisse en avant sur la facette articulaire de la base du sacrum et subit un mouvement de torsion. Si les deux apophyses articulaires du sacrum sont fracturées, le déplacement en avant de la colonne vertébrale est très prononcée et provoque les troubles les plus graves.

CHAPITRE V

LA TETE

Il faut autant que faire se peut adopter et utiliser dans la radiographie de la tête des positions-types strictement reproductibles : ainsi, l'image obtenue, de par sa répétition fréquente, nous devient rapidement familière et l'interprétation de tous ses détails normaux et anormaux se fait à l'instant sans effort et sans réflexion; ces images-types sont comparables entre elles et de leur comparaison surgit avec certitude le radiodiagnostic. Sans aucun doute, il ne faut point s'en tenir dans tous les cas à une technique aveugle, rigide et invariable; il faut se laisser guider par les exigences de la clinique et s'écarter des positions-types quand celle-ci le commande.

La position de la tête doit donc être l'objet de l'attention la plus minutieuse du radiographe. Dans les positions-types l'incidence du rayon normal doit être invariable et passer par des points anatomiquement définis et toujours semblables. Dans les deux premières, dans l'examen latéral gauche et droit, le plan médian sagittal de la tête devra être exactement parallèle au plan de la plaque; l'axe du tube compresseur sera centré à un ou deux centimètres au-dessus du méat auditif externe; dans ces conditions, l'incidence normale aura une direction parallèle à la ligne biauriculaire. Dans les deux autres positions-types, dans l'examen antérieur et postérieur, le rayon normal se trouvera dans le plan médian antéro-postérieur de la tête.

La station convient le mieux à une orientation facile et exacte de la tête; le sujet debout applique le crâne sur une paroi fixe et perméable aux rayons X; afin d'assurer l'immobilisation de la tête, des supports, des appuis-tête articu-

lables dans tous les sens seront solidement attachés à cette paroi. Dans le décubitus, au contraire, cette immobilisation est plus facile et peut être établie à la rigueur au moyen de coussins de sable. En tout cas, quelles que soient la position et l'attitude du sujet, la tête doit être absolument fixe, absolument immobile pour que le fouillis des lignes si fines et si nombreuses, que présente la silhouette radiographique du crâne, puisse se projeter avec clarté et netteté; les mouvements tant volontaires qu'involontaires d'origine artérielle ou respiratoire doivent être complètement abolis. Un excellent moyen de contention de la tête particulièrement applicable dans la station consiste à faire serrer entre les dents du sujet une planchette de bois bien fixée.

§ 1. — BASE DU CRANE

Technique.

Le sujet est en décubitus latéral soit gauche, soit droit; la tête repose sur quelques blocs de bois de façon que son plan médian sagittal soit strictement horizontal et que la ligne biauriculaire soit verticale. La plaque sensible étant préalablement glissée sous la tête, l'axe du tube compresseur est centré sur un point situé à un ou deux centimètres au-dessus du conduit auditif externe. Si ces conditions techniques sont exactement remplies, la plus grande partie des détails doubles et symétriques de la tête se superposent et se confondent en une seule et même ombre; il en sera ainsi des deux apophyses clinoïdes antérieures qui ne formeront qu'une seule image; il en sera encore ainsi des deux apophyses clinoïdes postérieures, des deux bosses orbitaires, etc...

Mais il y a souvent avantage à dissocier ces détails, ainsi que le radiogramme fig. 100 le montre. Pour ce faire, il faudra incliner très légèrement vers les épaules le tube compresseur au préalable exactement centré, comme nous venons de le voir. Cette dissociation légère des ombres symétriques ne complique guère la lecture du radiogramme et peut présenter en clinique le plus grand intérêt.

Description (Fig. 97)

La base du crâne en profil radiographique présente à considérer trois régions étagées sur un plan incliné d'avant en arrière : ce sont la région ethmoïdo-frontale, la région sphéno-temporale et la région temporo-occipitale. Anatomiquement chacune de ces trois régions se subdivise à son tour en trois zones, en trois fosses, une médiane et deux latérales; dans la projection radiographique, il faut

rechercher successivement les contours et les détails des fosses de chaque région et cette recherche n'est pas sans difficultés : car les trois régions de la tête n'ont pas en radiographie des limites évidentes et séparées, mais se projettent, au contraire, en partie les unes sur les autres.

Pour une étude préliminaire des radiogrammes de la tête, un crâne ou du moins une bonne planche anatomique montrant sa coupe antéro-postérieure est de toute nécessité.

1° *Région antérieure ou ethmoïdo-frontale.* — Trois os entrent par leur face cérébrale dans sa formation : le frontal, l'ethmoïde et les petites ailes du sphénoïde.

La limite antérieure de cette région est formée par la portion verticale du frontal avec son sinus (1) toujours très net, mais de conformation très variable; la table interne et la table externe de l'os sont séparées en bas par ce sinus et en haut par le diploë.

La limite inférieure de la région est constituée en grande partie par la projection des deux bosses orbitaires sous forme d'une ligne sombre de haut en bas et d'avant en arrière (2) s'étendant obliquemnt du sinus frontal aux apophyses clinoïdes antérieures (3). Cette ligne est parsemée d'inégalités dans toute son étendue, inégalités qui répondent aux impressions et aux éminences mamillaires de la face cérébrale de l'os frontal. Ces deux bosses orbitaires forment une projection unique si le plan sagittal médian de la tête est bien parallèle au plan de la plaque photographique; elles se dessinent, au contraire, séparément sous forme de deux lignes superposées si ce parallélisme fait défaut (fig. 100). Immédiatement en arrière et en-dessous du sinus frontal, dans l'aire blanchâtre de l'orbite commence la ligne horizontale de la lame criblée de l'ethmoïde (4); cette lame est peu définissable dans son trajet antérieur où elle semble se perdre dans les contours vagues des cellules ethmoïdales, mais sa partie postérieure est très nette et est reliée non moins nettement aux apophyses clinoïdes antérieures par la projection de la dépression olfactive (5) de la face supérieure du sphénoïde. La lame criblée et cette dépression olfactive forment une ligne horizontale et constituent ainsi le côté inférieur d'un triangle très allongé, dont la base est antérieure et répond au sinus frontal, dont le sommet est postérieur et répond aux apophyses clinoïdes antérieures et dont enfin le côté supérieur est formé par

[illegible]

8. Voûte de l'orbite. [illegible]

[illegible] moyenne.

[illegible]

11. Petites ailes du sphénoïde.

[illegible]

16. **Concavité de la face cérébrale** de l'aile droite du sphénoïde.

16'. Concavité de la face céré**brale de l'aile gauche du** sphénoïde.

17. Portion horizontale des **grandes ailes du sphé**noïde et de l'écaille du temporal.

18. Sommet du rocher droit.

18'. **» » gauche.**

19. Apophyse basilaire de l'occipital.

20. **Suture écailleuse du tem**poral.

[illegible]

24. Cellules mastoïdiennes.

25. Suture lambdoïde.

26. Apophyses mastoïdes.

27. Condyles occipitaux.

28. Apophyses styloïdes.

29. Conduit auditif externe.

30. Canaux ramifiés du diploë.

[illegible]

du frontal.

37. Suture fronto malaire.

38. Os malaire, angle supérieur gauche.

38'. Os molaire, angle supérieur droit.

39. Apophyse montante du ma**xillaire supérieur droit.**

40. Apophyse malaire du maxillaire supérieur **gauche.**

40'. Apophyse malaire du maxil**laire supérieur droit.**

41. Bord massétérin de l'os malaire.

42. Bord temporal de l'os ma**laire.**

43. Articulation temporo-malaire.

44. Apophyse palatine du maxil**laire supérieur.**

45. Apophyse ptérigoïde du sphénoïde.

46. Crochet de l'apophyse ptéri**goïde du sphénoïde.**

47. Fosse ptérygo-**maxillaire.**



Fig. 97. — Crane. Examen latéral



Fig. 98. — Crane. Examen latéral



Fig. 99. — Tête. Examen latéral



Fig. 100. — Genou. Examen latéral



Fig. 101. — Crane. Examen latéral en stéréoscopie

Par une légère convergence des axes optiques, on verra bientôt quatre images dont il faudra [illegible] les deux moyennes ; cette superposition étant opérée, on accommodera peu à peu [illegible] le crâne avec tous ses détails en relief. En répétant cet exercice plusieurs fois, on arrivera aisément, en se plaçant à des distances convenables, à faire la lecture [illegible] que des plus grands stéréoradiogrammes.

les bosses orbitaires. L'aire de ce triangle est traversée obliquement de sa base à son sommet par la voûte de l'orbite (6), souvent séparée des bosses orbitaires par un prolongement du sinus frontal (1'). Si le parallélisme de la plaque photographique et du plan médian antéro-postérieur de la tête n'est pas strictement exact, si ce plan médian est plus ou moins incliné vers l'une ou l'autre des épaules, les deux ombres des bosses orbitaires se dissocient et l'aire du triangle se complique d'une deuxième ligne sombre oblique allant de sa base à son sommet, trahissant cette dissociation (fig. 100). En avant et au-dessus du côté supérieur du triangle, nous voyons une ligne courbe (7) quelque peu parallèle à la partie antérieure et verticale du frontal; c'est la naissance de la ligne courbe temporale délimitant à la face externe du crâne la fosse temporale. En arrière et au-dessus de ce même côté, nous voyons le sillon de la branche verticale de l'artère méningée moyenne (8) et la terminaison latérale des petites ailes du sphénoïde (11) sous forme d'un petit triangle.

2° *La région moyenne ou sphéno-temporale.* — Il importe de se rappeler qu'au point de vue anatomique, cette région comprend deux fosses latérales très larges, profondément excavées, logeant les lobes temporaux, se prolongeant sous les petites ailes du sphénoïde. Ces deux fosses latérales sont reliées entre elles par une partie rétrécie, par un détroit, par la selle turcique. Ces considérations et mieux encore un simple coup d'œil sur un crâne scié longitudinalement montrent à l'instant que dans les limites radiographiques de ces fosses latérales temporales doivent se projeter à la fois, la selle turcique, le sinus sphénoïdal, les apophyses d'Ingrassia, les grandes ailes du sphénoïde et une notable portion de l'écaille du temporal.

La selle turcique (12) est toujours immédiatement reconnaissable par sa forme si particulière et par ses apophyses clinoïdes antérieures (3) et postérieures (13), apophyses en projection simple ou double, suivant l'attitude de la tête. En-dessous et au devant de cette selle turcique un grand champ clair souvent subdivisé par une trabéculation fine, à peine perceptible, révèle le sinus sphénoïdal (14).

Les limites des fosses latérales de cette région moyenne sont plus délicates à déchiffrer : elles sont constituées en arrière par le bord supérieur sinueux de la pyramide (15) très sombre du temporal, en avant par la face cérébrale concave

des grandes ailes du sphénoïde sous forme d'une ligne courbe très noire (16), simple ou double suivant l'attitude de la tête, ligne courbe à convexité antérieure située immédiatement au devant du sinus sphénoïdal, en bas par une ombre très épaisse mamelonnée (17) provenant des grandes ailes du sphénoïde et de la partie horizontale de l'écaille du temporal. Les irrégularités de ce contour inférieur dépendent des éminences et des dépressions situées sur la face cérébrale du sphénoïde et de l'écaille du temporal; sa densité et son épaisseur s'expliquent par le fait que les grandes ailes du sphénoïde sont exclusivement constituées de tissu compact et par le fait que ces parties osseuses sont projetées dans toute leur étendue transversale. Les limites antérieure, inférieure et postérieure de la région moyenne de la base du crâne se projettent ainsi sous forme d'une grande courbe continue (15, 16 et 17) dont la concavité est directement dirigée vers le haut, courbe mince, mais nette dans son tiers antérieur (ailes du sphénoïde), épaisse et mamelonnée dans son tiers moyen (écaille temporale, corps et grandes ailes du sphénoïde) et très épaisse et très dense dans son tiers postérieur (rocher). Cette courbe comprend dans sa concavité le sinus sphénoïdal surmonté de la selle turcique, la partie supérieure de l'apophyse basilaire de l'occipital (19) les deux sommets (18) du rocher, la fossette olfactive (5), les petites ailes (11) du sphénoïde, le sillon de l'artère méningée moyenne (8) : elle est fermée par une courbe inverse (20) formée par la suture écailleuse du temporal.

3° *Région postérieure ou temporo-occipitale.* — Cette région est nettement séparée de la région précédente par le massif dense, triangulaire du rocher. Elle est limitée en arrière par l'écaille occipitale, avec ses protubérances occipitales interne et externe (21). Elle est limitée en haut par la gouttière latérale (22). Celle-ci commence à la protubérance occipitale interne, se porte horizontalement en avant jusqu'au rocher, s'élargit, change brusquement de direction, devient verticale, s'accole immédiatement à la face postérieure (23) du rocher et se perd dans le dessin celluleux, alvéolaire de la région mastoïdienne (24). Sur les bons radiogrammes, l'aire délimitée par les gouttières latérales, le rocher et l'écaille de l'occipital est coupée obliquement par les dentelures de la suture lambdoïde (25).

Immédiatement sous l'opacité du rocher nous voyons la projection faible, double ou simple suivant l'inclinaison de la tête, des apophyses mastoïdes (26),

des deux condyles occipitaux (27) s'articulant avec les masses latérales de l'atlas et des deux apophyses styloïdes (28) cachées en partie par les maxillaires inférieurs.

La partie antérieure de l'apophyse basilaire (19) avec sa gouttière se révèle nettement, située qu'elle est au devant du sommet (18) du rocher, dans le prolongement inférieur du dos de la selle turcique; le restant de cette apophyse reste caché par la masse du rocher; dans celle-ci nous distinguons à peine en avant le conduit auditif externe (29).

§ 2. — VOUTE ET PAROI LATÉRALE DU CRANE

Le tube compresseur sera centré notablement et directement au-dessus du méat auditif externe.

Les deux tables externe et interne du frontal, des pariétaux, de l'occipital, séparées par le diploë, forment le contour supérieur de la boîte crânienne.

Entre la base du crâne et cette voûte nous distinguons successivement la ligne courbe temporale (7), le sillon de la branche antérieure (9) et de la branche postérieure (10) de l'artère méningée; le sillon antérieur est beaucoup plus net que le postérieur et il arrive de distinguer sur les bons radiogrammes plusieurs de ses subdivisions. Enfin de-ci de-là les canaux plus ou moins ramifiés (30) du diploë se révèlent surtout dans la partie postérieure de l'image.

§ 3. — LA FACE

Le plan médian antéro-postérieur de la tête étant bien parallèle au plan de la plaque, le tube compresseur est centré sur le milieu de l'arcade zygomatique. Examen latéral (Fig. 97)

Nous voyons de haut en bas la bosse frontale avec son sinus, la suture fronto-nasale (31), les os propres du nez (32), les fosses nasales et l'épine nasale antérieure. Sur les bons radiogrammes, la charpente musculo-cartilagineuse du nez avec ses narines se dessinent également. L'ouverture de l'orbite semble se prolonger vers le haut dans les sinus frontaux : elle délimite un espace clair, ovalaire, montrant une vague trabéculation, indice de cellules ethmoïdales. Le contour ex-

FIG. 102. — CRANE. EXAMEN ANTÉRIEUR

1. Sinus frontal.
2. Apophyse crista-gal.
3. Lame perpendiculaire de l'ethmoïde.
4. Vomer.
5. Fossette olfactive du sphénoïde.
6. Face supérieure des petites ailes du sphénoïde.
7. Fente sphénoïdale.
8. Petites ailes du sphénoïde avec le trou optique.
9. Face orbitaire du frontal.
10. » » sphénoïde.
11. Limite antérieure de la fosse temporale.
12. Os malaire, bord orbitaire.
13. » bord temporal.
14. » bord massétérin.
15. Rocher.
16. Maxillaire supérieur, apophyse montante.
17. Antre d'Hygmore.
18. Cellules ethmoïdales.
19. Lame papyracée délimitant du côté de l'orbite une cellule ethmoïdale.
20. Paroi latérale de la région temporo-pariétale.
21. » » » ethmoïdo-frontale.



Fig. 102. — Crane. Examen antérieur

terne de cette ouverture montre l'apophyse orbitaire externe (36) du frontal, la suture fronto-zygomatique (37) et le bord orbitaire de l'os malaire (38). Pour peu que le parallélisme entre la plaque photographique et le plan médian antéro-postérieur de la tête ne soit pas parfait, les deux bases de l'orbite se dissocient et se projettent plus ou moins l'une au devant de l'autre et, dans ces conditions, nous voyons en arrière le contour externe de l'orbite adjacente à la plaque photographique (36, 37 et 38). Au milieu, le contour externe (38') de l'orbite opposée et en avant (35 et 39) les contours internes plus ou moins superposés des deux orbites, c'est-à-dire les apophyses montantes des maxillaires supérieurs (39).

L'os malaire présente une ombre assez légère, quadrilatère, et sa base d'implantation sur le maxillaire supérieur forme un triangle (40) très net, dont la base concave forme une grande partie du rebord externe et inférieur de l'orbite. Son bord temporal (42) et son bord massétérin (41) se dessinent vaguement, convergent pour s'articuler (43) avec l'apophyse zygomatique du temporal, apophyse que sur les bons radiogrammes on peut poursuivre jusqu'à l'articulation temporo-maxillaire.

Derrière le maxillaire supérieur, nous distinguons l'apophyse ptérygoïde (45) et le crochet de son aile interne. Entre le maxillaire et cette apophyse on distingue vaguement la fosse ptérygo-maxillaire (47).

Examen antérieur (Fig. 102)

Le sujet est en décubitus ventral, applique le front et le nez sur la plaque photographique, le tube compresseur est centré quelque peu au-dessus de la protubérance occipitale externe; il importe de fléchir un peu la tête de façon que le rocher ne soit pas projeté au milieu de la face, au milieu du sinus maxillaire.

Nous reconnaissons les sinus frontaux (1) séparés par une cloison médiane souvent déviée à droite ou à gauche, quelquefois incomplète. Leur grandeur, leur configuration et leur extension sont éminemment variables : il n'est pas rare de les voir se prolonger en haut jusque vers les bosses frontales, et en dehors jusqu'à la fosse temporale. Leur contour supérieur est le plus souvent lobulé; des cloisons plus ou moins nombreuses, plus ou moins complètes, divisent les deux sinus frontaux en deux, trois ou quatre cellules. Ces sinus frontaux apparaissent en général vers 6 ou 7 ans.

Immédiatement en-dessous du septum séparant les sinus frontaux sur la ligne médiane, nous voyons l'apophyse crista-galli (2) fusiforme se prolongeant

vers le bas dans la lame perpendiculaire (3) de l'ethmoïde qui s'articule avec le vomer (4), dévié le plus souvent à droite ou à gauche. La lame perpendiculaire est coupée transversalement dans sa partie inférieure par une ligne légèrement concave vers le haut qui représente l'étage antérieur de la base du crâne. Elle forme sur la ligne médiane la projection de la fossette olfactive du sphénoïde (5): dans les orbites elle délimite avec la fente sphénoïdale (7) les petites ailes (8) du sphénoïde.

Les orbites montrent en haut la face orbitaire (9) du frontal, au milieu les petites ailes (8) du sphénoïde, en bas et en dehors la face orbitaire des grandes ailes (10) du sphénoïde sur laquelle se projette une ligne noire oblique en haut et en dehors représentant la limite antérieure de la fosse temporale (11).

Les os malaires forment une ombre quadrilatère (12) dont on reconnaît les quatre bords; c'est sur cette ombre que se projette en général le massif du rocher (15).

Entre l'apophyse montante du maxillaire supérieur (16) et l'os malaire nous voyons l'antre d'Hyghmore (17) plus ou moins triangulaire.

§ 4. — MAXILLAIRE INFÉRIEUR ET DENTS

Le sujet est en décubitus latéral et le tube compresseur est centré sur les dernières molaires. Un bouchon de liège maintient les mâchoires écartées, dont il assure l'immobilisation. Il y a souvent avantage à dissocier la silhouette des deux parties symétriques de la mâchoire inférieure; pour ce faire il faut incliner fortement la tête et le tube compresseur en sens contraire de façon que le rayon axial glisse sous le bord inférieur de la moitié du maxillaire éloignée de la plaque.

Dans la radiographie dentaire l'immobilisation des maxillaires doit être absolue et un appui-tête bien adapté au dossier d'un siège solide est de toute nécessité; il doit être mobilisable dans tous les sens au moyen de coudes commandés par des vis à pression. Au besoin un large lien enveloppe et fixe la région frontale.

Un bon procédé est signalé par le professeur Costa, de Buenos-Ayres, et consiste en une projection oblique du maxillaire sur une plaque de grandeur convenable, placée entre les dents du sujet.

Supposons, par exemple, comme le montre le schéma (fig. 104) que C D soit

[illegible] qui doit être projetée sur la plaque A B [illegible] bouche. Pour ne pas avoir de déformation il [illegible] D C D. En d'autres termes, le triangle A D C doit [illegible] égal à l'angle A C D, c'est-à-dire à 45°. Pour [illegible] suffira donc que le rayon normal E C A fasse [illegible] passant par le sommet de la dent. Nous obte- [illegible] niques non seulement des dents, mais encore [illegible] ges nettes et fouillées. La méthode est bonne, pra- [illegible] pour le malade, demande peu de préparatifs. [illegible] méthode il est préférable de se servir d'un [illegible] ins le genre de celui de Drault. La radiographie [illegible] ce procédé : le déplacement de l'ampoule sera cal- [illegible] elle. On verre l'image obtenue comme si l'obser- [illegible] de la bouche.



[illegible]

[illegible] bitables à cause de la superposition des images des [illegible]

[illegible] iste à maintenir une pellicule bien enveloppée de pa-

105. — Maxillaire supérieur. Incisives

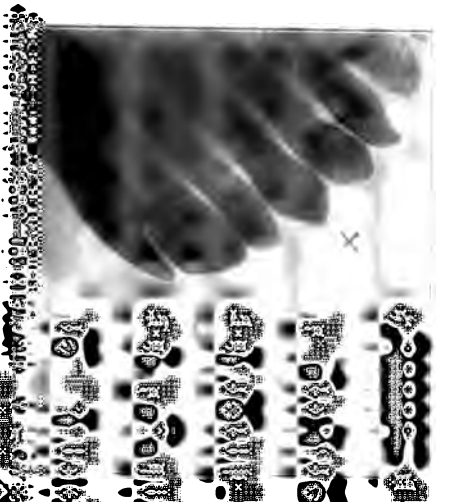

[illegible] la posi-
[illegible] rmation
[illegible] es dites

rigides ou vitroses de Lumière sont des plus recommandables. On peut du reste en superposer plusieurs, ce qui dispense d'un tirage sur papier. Ce procédé est applicable en stéréoscopie.

Afin de maintenir la pellicule, quelques auteurs ont préconisé des empreintes en stant, d'autres des plaques de caoutchouc vulcanisées moulées sur la voûte palatine ; René Darmesin, enfin, préconise une nouvelle méthode : sur des empreintes en stant, il moule une feuille mince d'aluminium ou de plomb destinée à comprimer une pellicule de grandeur convenable, sur la face interne du maxillaire, et maintenue en place par les maxillaires eux-mêmes, la bouche étant fermée. Ce procédé est des meilleurs, quoique les préparatifs en soient longs et minutieux. L'immobilité de la pellicule est absolue.

La radiographie dentaire est devenue indispensable aux médecins dentistes et répond à de multiples indications : extraction dentaire, longueur, nombre et forme des racines : nombre et profondeur des poches purulentes dans la pyorrhée alvéolaire, traitement des canaux, orthodontie, kystes, etc.

TROISIÈME PARTIE

ORGANES URINAIRES

ORGANES URINAIRES

Indications et valeur

Cette exploration nous permet toujours, si elle est exécutée dans des conditions parfaites de technique et si le sujet n'est pas par trop obèse, de projeter sur la couche sensible l'image des deux reins même absolument normaux. Les indications de cette exploration sont donc nombreuses et sont absolument formelles quand il y a soupçon de calculose urinaire. En effet, aucun symptôme clinique ni la présence du sang dans les urines, ni les douleurs de la région rénale, ni même l'évacuation de calculs urinaires n'autorisent le clinicien à poser le diagnostic de calculose rénale; ces symptômes si dignes d'attention qu'ils puissent être ne peuvent jamais entraîner le diagnostic décisif et imposent la recherche des calculs par la radiographie.

Le diagnostic de certaines affections du rein, telles la tuberculose avec calcifications, les tumeurs, l'hydronéphrose, la pyonéphrose et certaines anomalies de conformation et de topographie (rein flottant), rentre de plus en plus dans le domaine radiologique depuis que les perfectionnements considérables de la technique nous permettent de projeter sur la couche sensible dans la plupart des cas la silhouette du rein normal. Aussi l'exploration de la région rénale constitue-t-elle une des tâches les plus épineuses du radiologiste.

Mais pour arriver à une conclusion formelle soit négative, soit positive, le radiographe doit savoir mettre en œuvre une technique irréprochable, délicate qui n'est point sans difficultés. Le degré de pénétrabilité des rayons notamment sera choisi avec perspicacité; il doit être bien approprié à l'épaisseur des tissus à traverser; cette pénétrabilité ne peut être, ni trop forte pour que les reins puissent projeter leur silhouette, ni trop faible pour que les tissus musculaires et les organes sphanchniques puissent être traversés. De plus, le radiographe doit

se mettre à l'abri des erreurs d'interprétation, erreurs qui sont aussi nombreuses que conséquentes.

Comment le praticien peut-il reconnaître qu'un phototype de la région rénale répond à tous les desiderata imposés par la technique actuelle aux radiologistes ? Trois points fixeront particulièrement son attention et éclaireront son opinion sur la valeur du radiogramme : tout d'abord les apophyses transverses des vertèbres lombaires doivent être nettement perceptibles; en second lieu les 11me et 12me côtes doivent également faire partie du domaine de l'image radiographique; en troisième lieu il faut avoir la silhouette du muscle psoas et particulièrement de son bord externe sous forme d'une ligne noire s'étendant obliquement de haut en bas et de dedans en dehors depuis la première lombaire jusqu'à la crête iliaque. Si ces trois particularités se retrouvent sur le radiogramme, il est permis de conclure à la valeur diagnostique de l'exploration et éventuellement à l'absence d'un calcul d'un volume tel qu'il ne puisse traverser spontanément les voies urinaires. En effet, les côtes, les muscles psoas, et surtout les apophyses transverses peu volumineuses et formées de tissus spongieux, laisseront moins de traces sur la couche sensible qu'un corps étranger, tel qu'un calcul notablement plus dense et plus imperméable.

Toutefois, les calculs composés exclusivement d'acide urique et d'urates pourraient à la rigueur échapper à l'exploration faite dans ces conditions surtout si le sujet en observation est quelque peu gros et gras; mais cette éventualité sera plutôt rare, puisque les calculs urinaires n'empruntent pas leur composition à une seule substance chimique, mais sont plutôt de nature complexe; et encore un calcul de nature exclusivement uratique laissera-t-il vraisemblablement trace sur la couche sensible si la preuve suprême de l'excellence de la technique, à savoir l'image du rein lui-même, s'imprime sur le radiogramme.

Technique. L'exploration de l'appareil urinaire exige le décubitus dorsal, l'ampoule étant centrée sur la face antérieure de l'abdomen; la plaque photographique enfermée dans un solide châssis sera glissée entre le dos et la table d'examen. Mais comme la lordose lombaire est de nature à éloigner le rein de la couche sensible, il importe de la redresser en relevant à la fois le thorax et les membres inférieurs, de façon que le sujet en observation fasse « dos rond ». Les membres inférieurs seront relevés au moyen de gros sacs de sable ou d'un chevalet de bois facile à improviser : la tête et le thorax seront relevés au moyen de coussins.

Cette attitude aura encore l'avantage précieux de relâcher la musculature abdominale et de rendre la compression abdominale, dont nous allons démontrer la nécessité, facile et efficace.

Les matières alimentaires, les gaz intestinaux, le péristaltisme et l'épaisseur des tissus à traverser constituent quatre facteurs d'insuccès qu'il faut écarter dans la mesure du possible. C'est donc une précaution indispensable que de veiller à la vacuité de l'intestin, de l'estomac et même de la vessie. Une purgation énergique, voire combinée à un lavage intestinal, sera administré quelque temps avant l'exploration; le sujet se présentera à jeun ou cinq à six heures après le dernier repas et videra la vessie immédiatement avant l'examen.

L'introduction du tube compresseur dans la technique radiologique par Albers-Schönberg avait en vue précisément tout d'abord l'exploration de l'appareil urinaire et particulièrement la recherche des calculs urinaires; les excellents résultats obtenus au moyen de cet instrument firent que celui-ci trouva bientôt une application générale dans la radiologie. Cette considération démontre combien le tube compresseur est indispensable dans l'exploration de la région rénale.

Une seconde amélioration de la technique fut introduite par Sträter, d'Aix-la-Chapelle : elle consiste à intercaler entre la paroi abdominale et l'ouverture inférieure du tube compresseur un coussinet hémisphérique de luffa (charpente du fruit d'une cucurbitacée). Ce coussinet, grâce à sa consistance et à sa forme arrondie, grâce aussi à la compression exercée sur lui par le tube compresseur, écartera de la région rénale les anses intestinales avec leur contenu solide, liquide et gazeux. Cette compression déterminera, en outre, une certaine anémie des tissus comprimés et particulièrement des masses musculaires: d'où production moins abondante de rayons secondaires; d'où encore possibilité d'utiliser des radiations moins pénétrantes et partant plus riches en contrastes; enfin elle aura encore pour effet d'accentuer le redressement de la lordose lombaire et de réduire au minimum possible la distance entre la plaque et le rein.

Pour amener plus de détails, on a conseillé l'introduction d'air dans le rectum et le colon; mais cet artifice ne présente guère d'avantages; bien au contraire, il faut chercher à écarter de la région rénale toutes les anses intestinales avec leur contenu, car les bulles gazeuses peuvent simuler une partie de la

configuration du rein. Le péristaltisme de l'intestin, qu'il soit rempli de gaz, de solides ou de liquides, est, en outre, toujours de nature à voiler l'image.

Pour mettre en relief la configuration, le volume et la situation du bassinet et des calices, des uretères et de la vessie, on a proposé l'injection de collargol dans ces différentes cavités. Après l'examen radiographique le collargol est évacué au moyen de lavages. D'autres auteurs ont recommandé l'injection d'oxygène dans la vessie afin de déceler le calcul vésical souvent très difficile à mettre en relief par l'examen radiographique ordinaire. On a encore conseillé de pousser, avant l'examen radiographique, une sonde imperméable aux rayons X dans les uretères : cette manœuvre est particulièrement recommandable quand une radiographie préalable y a démontré l'existence d'un corps qui pourrait être un calcul urétéral. La radiographie sur double plaque photographique à couches sensibles adjacentes, conseillée par Köhler, donne d'excellents résultats et est notamment applicable quand il s'agit d'un sujet pourvu de quelque embonpoint.

L'exploration comporte la prise de cinq clichés différents : le rein normal aussi bien que le rein suspect doit être exploré; en effet, il peut arriver que le calcul rénal siège du côté non soupçonné, tandis que la plupart des symptômes cliniques se présentent du côté opposé. Il peut encore arriver que la calculose soit double, bilatérale.

Les prises générales de la région rénale et du bassin, les prises sur grands clichés n'ont qu'une valeur très relative et ne sont même pas toujours démonstratives quand il y a calcul volumineux et dense. Il vaut mieux procéder sans perte de temps et sans exposer le malade à des fatigues trop grandes, voire même aux dangers d'une radiodermite, il vaut mieux, disons-nous, procéder directement à l'exploration méthodique, à l'exploration séparée et successive des différentes parties anatomiques de l'appareil urinaire au moyen d'un tube compresseur. On explorera successivement le rein droit et l'uretère droit, puis le rein gauche et l'uretère gauche et enfin la vessie. Ces cinq prises réparties sur des régions cutanées différentes peuvent être même répétées à très bref délai sans aucun danger de radiodermite; elles présentent, en outre, le maximum de garantie, car seules elles permettent de radiographier les contours du rein.

Dans l'exploration du rein le tube explorateur pénétrera obliquement sous le rebord costal, de façon à projeter les 11me et 12me côtes ainsi que les pre-

mières vertèbres lombaires et les dernières dorsales. On peut encore centrer le tube compresseur verticalement sur le rebord costal en y exerçant une douce compression; ce procédé est particulièrement applicable si ce rebord costal est abaissé, comme il arrive souvent chez la femme.

L'exploration de l'uretère se fera en enfonçant le tube compresseur immédiatement au-dessus du pubis, verticalement, lentement, progressivement dans l'abdomen, de façon à projeter sur la couche sensible une partie de l'os iliaque, l'articulation sacro-iliaque et les parties latérales de la plupart des vertèbres lombaires.

Dans *l'exploration de la vessie* le tube compresseur glissera obliquement sous la symphyse pubienne de façon à projeter le sacrum et le coccyx en raccourci.

L'excellente technique conseillée par Sträter permet de révéler nettement et dans la plupart des cas la moitié inférieure du rein, de poursuivre le contour externe de cet organe jusque près de son POLE SUPÉRIEUR; celui-ci n'est presque jamais visible, caché qu'il est à droite par le foie et à gauche à la fois par le foie et la rate, laquelle recouvre souvent une partie du contour externe de l'organe. Dans de rares cas, le pôle supérieur du rein droit révèle sa silhouette à travers celle du foie. Description (Fig. 107)

Le HILE du rein provoque une légère encoche sur le bord interne et si cette encoche est nettement visible il devient possible de calculer à quelques millimètres près la largeur du rein; si, au contraire, elle n'est pas visible, la face antérieure du rein est vue en raccourci et il serait téméraire de conclure à la largeur de l'organe. La présence de cette encoche nous permet encore de calculer la longueur de la moitié inférieure et partant approximativement la longueur totale de l'organe. Le rein peut présenter de grandes différences de proportion. Il y a des reins allongés dont le diamètre vertical dépasse trois fois le diamètre transversal : d'autres fois, le diamètre vertical dépasse à peine le diamètre transversal.

Le POLE INFÉRIEUR présente des rapports anatomiques plus fixes que le pôle supérieur. En effet, celui-ci peut s'étendre jusqu'à la onzième côte, mais dépasse très rarement son bord supérieur; de là la nécessité technique de radiographier les deux dernières côtes. Le pôle inférieur vient affleurer ordinairement l'horizontale passant par l'apophyse transverse de la troisième lombaire, apophyse qui constitue un point de repère assez fixe et qui se trouve à environ 5 centimètres au-dessus

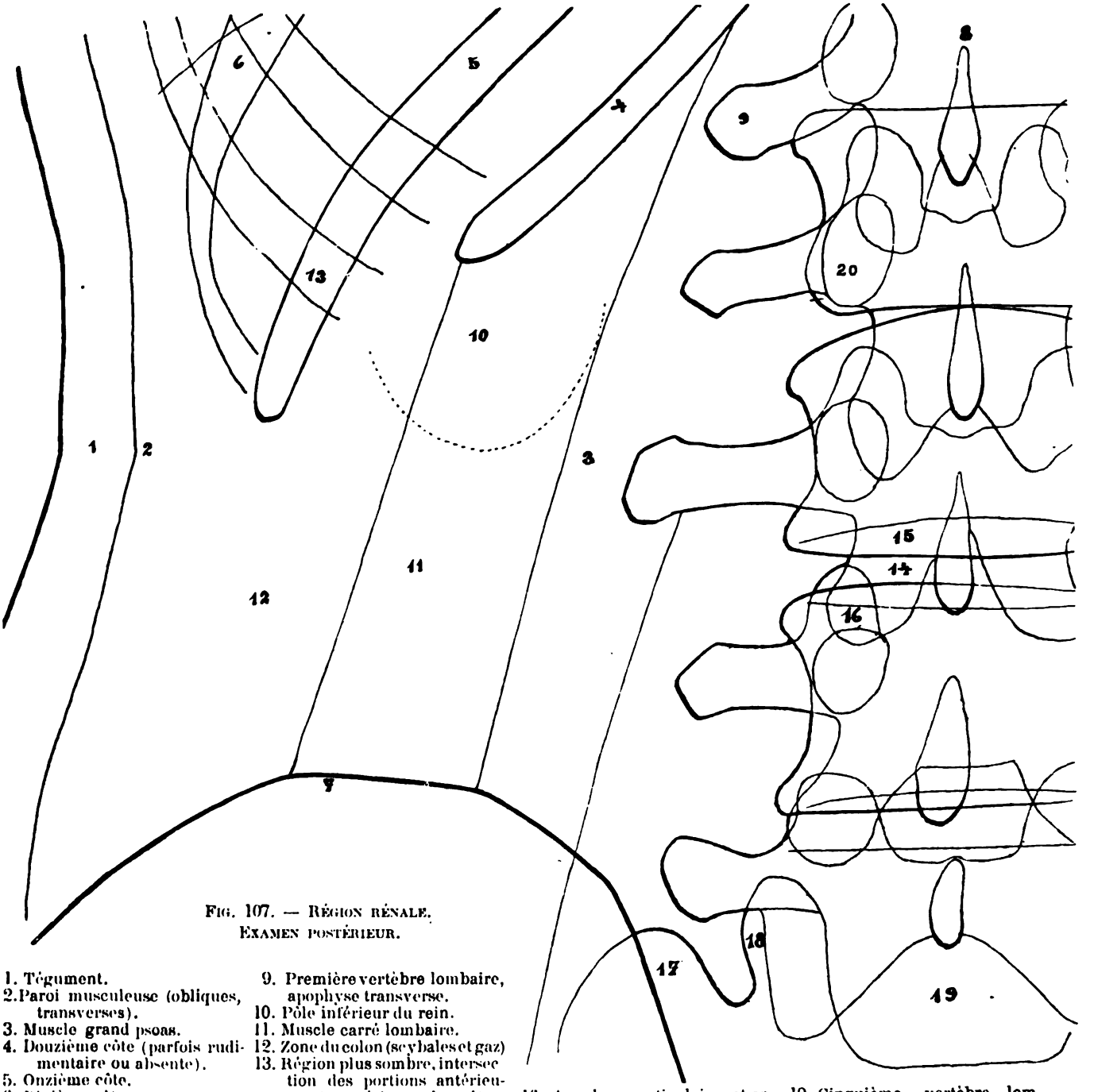

FIG. 107. — RÉGION RÉNALE.
EXAMEN POSTÉRIEUR.

1. Tégument.
2. Paroi musculeuse (obliques, transverses).
3. Muscle grand psoas.
4. Douzième côte (parfois rudimentaire ou absente).
5. Onzième côte.
6. Dixième côte.
7. Crête iliaque.
8. Première vertèbre lombaire, apophyse épineuse.
9. Première vertèbre lombaire, apophyse transverse.
10. Pôle inférieur du rein.
11. Muscle carré lombaire.
12. Zone du colon (scybales et gaz)
13. Région plus sombre, intersection des portions antérieure et postérieure des côtes.
14. Disque intervertébral.
15. Face inférieure du corps vertébral.
16. Apophyses articulaires et articulation intervertébrale.
17. Sacrum.
18. » apophyse articulaire.
19. Cinquième vertèbre lombaire, corps.
20. Base d'insertion de l'arc vertébral.

de la crête iliaque : mais le rein droit descend en général un peu plus bas que le rein gauche.

Le BORD EXTERNE du rein s'étend à 8 ou 9 centimètres de la ligne médiane; comme le rein n'est pas vertical, mais un peu oblique en bas et en dehors, il s'ensuit que le bord externe de son extrémité inférieure constitue la partie la plus éloignée de la ligne médiane dont une distance de 9 1/2 centim. le sépare. Cette obliquité fait encore que le BORD INTERNE du pôle supérieur est à 2 cent. 1/2 de la ligne médiane et que le bord interne du pôle inférieur en est distant de 3 cent. 1/2 ou 4 centimètres.

Les apophyses transverses des vertèbres lombaires sont distantes de 4 cent. à 4 cent. 1/2 de la ligne médiane; la face postérieure du rein entre donc en haut dans sa moitié supérieure en rapport avec ces apophyses. Leur sommet peut présenter des zones de calcification particulièrement dense et en imposer pour des calculs rénaux.

Le rein se trouve placé dans l'angle formé par la colonne et la douzième côte; la douzième côte, si elle est longue, passera très obliquement sur le rein et alors la moitié supérieure de celui-ci sera recouverte par les onzième et douzième côtes et l'espace intercostal correspondant. Si elle est courte, au contraire, elle est alors horizontale et les 3/4 du rein se trouvent en-dessous d'elle.

Les *douzième et onzième côtes* peuvent être de longueur très inégale. Les douzièmes côtes longues de 7 à 14 centimètres, sont les plus fréquentes et se dirigent en bas et en dehors parallèlement à la 11me côte. Les douzièmes côtes courtes tendent à se redresser horizontalement et se logent dans l'angle de la onzième côte. La douzième côte droite et la douzième côte gauche peuvent différer entre elles d'une longueur de 2 à 3 centimètres si elles sont longues, de 1 à 2 centimètres si elles sont courtes. Les onzièmes côtes sont peu variables et ont à peu près toujours la même inclinaison et la même longueur quel que soit l'état de la douzième. Il peut enfin arriver que les douzièmes côtes soient absentes ou absolument rudimentaires.

A l'inversion de l'apophyse transverse un contour ovalaire (20) marque la base d'implantation de l'arc vertébral.

La radiographie de la région rénale, urétérale et vésicale peut révéler la présence de nombreux corps imperméables aux rayons X de nature et de siège divers Causes d'erreur

en dehors de toute altération pathologique. La recherche radiographique des calculs urinaires notamment peut prêter à des erreurs de diagnostic nombreuses et graves; le radiologiste et le médecin praticien doivent donc être avertis de ces multiples causes d'erreur qu'Albers-Schönberg exposa au deuxième congrès de Radiologie de Berlin.

Les myomes calcifiés : ils peuvent entraîner des méprises graves de diagnostic, d'autant plus que leur volume, leur siège et leur forme sont sujets à de nombreuses variations.

La grossesse extra-utérine : la silhouette des os du fœtus n'a pas l'intensité et la forme de celle des calculs : dans la plupart des cas, on reconnaîtra une partie de la colonne vertébrale ou d'un membre; le lithopédion ne peut prêter à erreur, et cela de par son volume.

Le kyste dermoïde : il peut fausser l'interprétation, surtout s'il contient des dents.

Artères iliaques calcifiées: elles se dirigent, en projection sur le cliché, de la symphyse sacro-iliaque vers l'épine sciatique. L'uretère, au contraire, ne se dirige nullement vers ce dernier point, mais descend tout droit vers la vessie. En cas de calcification de l'artère iliaque, il n'y aura pas de taches, mais une bande qui permettra de reconnaître l'artère dans sa totalité.

Les vaisseaux utérins calcifiés : ils peuvent également projeter des ombres, même très étendues.

Les coprolithes et les scybales : ils ne donneront pas facilement lieu à erreur; ils siègent le plus souvent en dehors du bassin; leur ombre est moins intense, plus diffuse que celle des calculs et se trouve entourée par une auréole claire, due à la présence des gaz intestinaux.

Les phlébolithes : ils sont fréquents et ont été la cause d'un grand nombre d'erreurs de diagnostic et même d'interventions sanglantes : de ce fait, le radiodiagnostic des calculs urétéraux sembla un moment sujet à caution. Une bougie métallique introduite dans l'uretère, dans les cas douteux, met à l'abri de toute méprise. Le siège de ces phlébolithes est éminemment variable; en projection, on les rencontre sur le trajet de l'uretère où ils sont disposés, plus ou moins nombreux, en groupes ou en séries; on les rencontre autour de l'épine sciatique, qu'ils recouvrent même quelquefois; on les rencontre au-devant du sacrum, immédiatement au-dessus de la branche horizontale du pubis. La forme de ces ombres est le

plus souvent ronde, quelquefois allongée, leur contour est absolument net, ce qui différencie les phlébolithes d'avec les calculs urétéraux qui ont un contour moins net, plus diffus. L'ombre des grands phlébolithes permet quelquefois d'y distinguer un centre, un noyau plus sombre. Leur nombre est très variable; Albers-Schönberg a pu observer une douzaine de ces concrétions en groupe. Les recherches de Fraenkel ont établi l'origine veineuse de ces formations.

Les corpuscules de Stieda : ils se rencontrent à la partie supérieure de l'extrémité de l'épine sciatique; dans la plupart des cas, ils ne se voient pas des deux côtés, sur les deux épines; ils ne sont jamais compacts, mais montrent, à l'observateur attentif, la structure de l'épine sciatique elle-même; ils ne sont pas ronds ou ovalaires, mais irréguliers.

D'après Béclère, certaines ombres seraient dues à la présence d'un dépôt calcaire dans les ligaments sacro-iliaques; mais jusqu'ici cette hypothèse n'a pu être prouvée.

QUATRIÈME PARTIE

ORGANES DIGESTIFS

§ 1. — ŒSOPHAGE

L'œsophage n'est pas visible sur l'écran radioscopique ; en effet, sa structure musculo-membraneuse n'offre pas une densité telle qu'il se différentie même vaguement d'avec les organes adjacents : cœur, aorte et colonne vertébrale. Néanmoins, il est possible d'explorer l'œsophage dans son entièreté au moyen de certains artifices qui consistent à introduire dans le canal des corps de densité beaucoup plus forte ou beaucoup plus faible que celle des organes voisins. Dans le premier cas, il suffira d'introduire dans le canal œsophagien une substance imperméable aux rayons X : sonde métallique, bismuth, etc., et le canal apparaîtra sur l'écran sous forme d'une ombre beaucoup plus forte que les parties avoisinantes. Dans le second cas, il suffira d'introduire de l'air ou de l'oxygène ou un mélange gazogène (bicarbonate de soude et acide tartrique) pour voir apparaître le canal sur l'écran sous forme d'une traînée très claire. Mais en réalité, ce second artifice n'est pas applicable sur le sujet normal par suite de l'incontinence de l'organe. Technique

L'exploration radiologique de l'œsophage nécessite donc l'emploi d'une substance opaque, imperméable aux rayons X. Tout d'abord, les radiologistes se sont servis de sondes contenant soit du mercure, soit des grains de plomb, soit un mandrin métallique; car la sonde œsophagienne ordinaire n'est pas suffisamment imperméable. Dans ces derniers temps, on a incorporé dans la substance même de la sonde des sels absorbant complètement les rayons Röntgen. Mais quel que soit le genre de sonde, les désagréments, les inconvénients et même les dangers inhérents à tout cathétérisme ont suffi à repousser cette méthode et à adopter le procédé du bismuth.

RADIOGRAPHIE. — Ici la supériorité de l'examen radioscopique est incontestable; car la radioscopie a l'avantage inappréciable de montrer les mouvements des organes contenus dans le thorax et le cheminement du bismuth à

travers l'œsophage, et par suite la force des contractions musculaires de celui-ci, elle est à la fois un procédé d'investigation anatomique et physiologique, tandis que la radiographie n'est qu'un procédé d'investigation anatomique. De plus, la radiographie de l'œsophage n'est guère possible à cause du déplacement du bismuth, à moins qu'on ne fasse usage de sondes opaques ou de pâte de bismuth; et encore les mouvements imprimés à la sonde ou au bismuth par le cœur et l'aorte sont de nature à compromettre la netteté du cliché. Néanmoins elle peut, dans certains cas pathologiques (sténoses, corps étrangers, carcinomes), prêter un sérieux appui à la radioscopie.

Un examen radioscopique d'orientation doit précéder l'exploration radiographique. Le sujet s'assied sur un tabouret tournant, entrecroise les mains au-dessus de la tête : on le tourne autour de son axe vertical jusqu'à ce que le médiastin postérieur se projette sur l'écran en position oblique antérieure droite; on diaphragme ce médiastin de façon que l'image ne comprenne que les parties immédiatement avoisinantes : colonne vertébrale, cœur et aorte. Dans cette position, après introduction préalable de la sonde ou du bismuth, on procède à la radiographie en remplaçant l'écran par la plaque photographique. La pose doit être très courte, excessivement courte, de manière à éviter autant que possible les mouvements physiologiques des organes thoraciques. Le sujet arrêtera le thorax en état d'inspiration; car c'est alors que le médiastin se projettera avec le plus de clarté, avec le plus de contrastes, par suite de la présence d'air inspiratoire ; le sujet peut arrêter le thorax en état d'inspiration facilement pendant 20 à 30 secondes, temps normal de la pose si l'ampoule a une dureté et une charge convenables.

OBSCURATION. — La luminescence de l'écran est de faible intensité ; aussi pour percevoir sur la couche de platino-cyanure tous les mouvements souvent de petite amplitude, toutes les ombres et lumières d'intensité minime, l'œil de l'observateur doit-il être suffisamment préparé par un séjour plus ou moins prolongé dans l'obscurité.

Tout le monde sait qu'en passant de la lumière brutale d'un soleil d'été dans un appartement à peine éclairé, notre œil est complètement aveuglé; il ne perçoit aucune sensation lumineuse; c'est l'obscurité la plus complète. Mais bientôt quelques objets deviennent perceptibles et, au bout de quelques minutes, notre rétine

devient à même de distinguer les lumières les plus faibles et les bibelots les plus insignifiants. Ces variations de la sensibilité lumineuse nous expliquent pour quelle raison tout examen radioscopique doit être précédé d'un séjour d'au moins dix minutes dans l'obscurité absolument complète. Afin d'éviter de ce fait toute perte de temps il est de nécessité d'éclairer faiblement le laboratoire pendant la préparation de l'instrumentation et pendant l'interrogatoire du sujet. Pendant l'examen lui-même le laboratoire doit être plongé dans l'obscurité la plus complète et la fluorescence de l'ampoule sera soigneusement dissimulée. Il est encore avantageux de procéder à ces explorations radioscopiques à la nuit tombante ou dans la soirée; enfin l'adaptation de la rétine doit être beaucoup plus rigoureuse en été qu'en hiver.

PREPARATIONS DE BISMUTH. — Le sous-nitrate de bismuth est administré sous différentes formes qui ont toutes leurs indications et leurs avantages, et le radiologiste expérimenté saura employer, suivant les nécessités de la clinique, l'une ou l'autre préparation ou plusieurs d'entre elles à la fois.

Tout d'abord, le *cachet de bismuth :* on aura à sa disposition une provision de cachets de contenance différente (un demi-gramme, deux, trois grammes de bismuth) à utiliser suivant l'âge, la taille et l'embonpoint du sujet.

Sur l'écran radioscopique on est à même d'observer le trajet de ce cachet de bismuth depuis la bouche jusque dans l'estomac, et il est facile de prendre une esquisse rapide des organes du thorax et du trajet parcouru par le corps opaque.

Ce cachet de bismuth ne peut donner à l'observateur une image simultanée de tout le trajet de l'œsophage, comme les sondes. Ce désidératum toutefois peut être réalisé par la *pâte de bismuth* (10 à 15 gr. de sous-nitrate de bismuth avec une petite quantité d'eau). Celle-ci absorbée par le sujet en observation glissera tout doucement dans la lumière de l'œsophage, adhérera plus ou moins fortement à sa muqueuse et se projettera sur l'écran fluoroscopique sous forme d'une traînée opaque, épaisse comme un crayon, dessinant tout le trajet œsophagien depuis le pharynx jusqu'à l'estomac. Ce procédé se prête même à la technique radiographique, à condition que celle-ci soit rapide et expéditive comme elle doit l'être. Il est inutile d'insister sur les avantages de ce procédé par rapport à l'emploi des sondes.

Dans d autres cas, et particulièrement en cas de sténose, de corps étrangers,

de divericules de l'œsophage, il sera indiqué de s'adresser au *lait de bismuth* (5 à 10 grammes de sous-nitrate de bismuth délayé dans un verre d'eau). S'il y a obstacle au passage du liquide, le sel de bismuth a le temps de se sédimenter quelque peu et de trahir ainsi la lésion éventuelle.

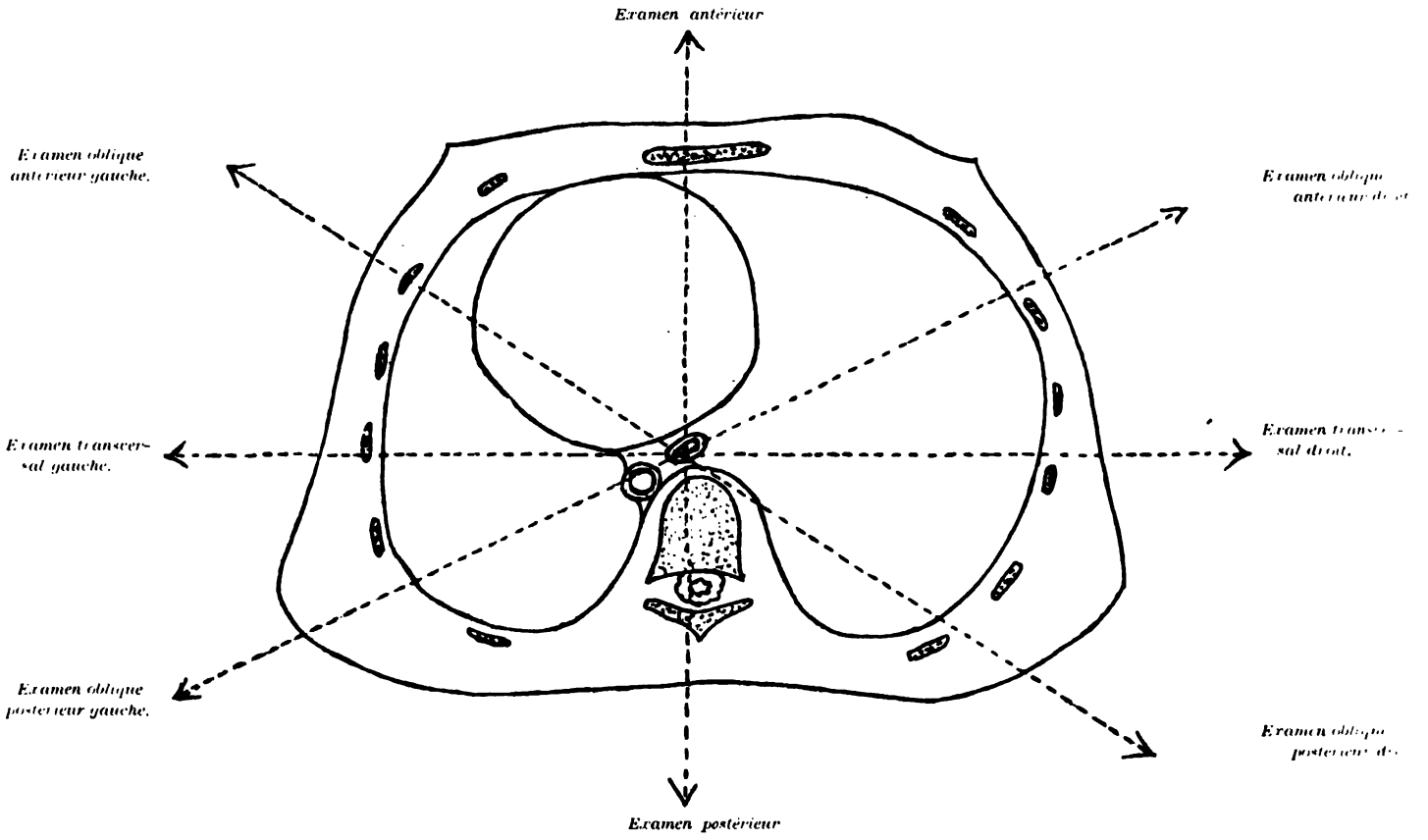

FIG. 109. — COUPE DU THORAX

Enfin on peut faire absorber d'abord une *bouchée de pain*, qui sera arrêtée par le rétrécissement, le corps étranger ou le néoplasme. Sans tarder, on fait absorber ensuite le cachet de bismuth ou le lait de bismuth ou la pâte de bismuth : l'artifice de la bouchée de pain opposera un obstacle presque absolu au passage du cachet opaque, permettra à la pâte de bismuth de s'accumuler, au lait de bismuth de se sédimenter.

POSITION DU SUJET. — Comme l'œsophage est situé au devant de la co-

[illegible] système cardio-aortique, il faut dissocier la sil-
[illegible] un examen antérieur ou postérieur donnerait
[illegible] ures et le bismuth ne serait guère visible sur
[illegible] examen concluant. Aussi le sujet d'observation
[illegible] oblique, de façon que le rayon normal de l'am-
[illegible] colonne, c'est-à-dire obliquement à travers



[illegible]

l'une ou à l'autre position, puisque l'œsophage se trouve à peu près à la même distance de l'écran; d'ailleurs, il ne faut pas s'en tenir à une technique invariable; il faut examiner le médiastin successivement dans tous ses diamètres obliques et transverses et appuyer son observation sur la position qui donne l'image la plus nette et la plus complète. L'emploi d'un siège tournant est de toute nécessité et permet de faire pivoter le sujet sur son axe, dans tous les sens, au gré du radiologiste : ainsi celui-ci est maître absolu de tous les mouvements, de toutes les rotations qu'il juge nécessaires et évitera toutes les causes perturbatrices

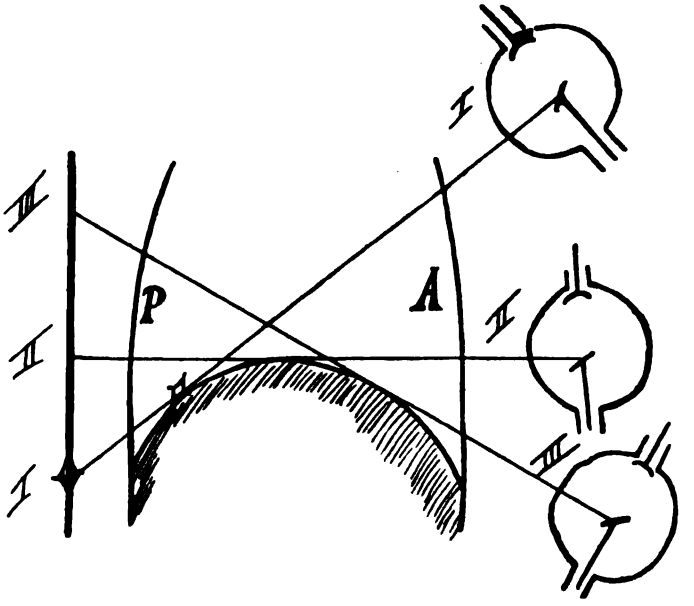

Fig. 111. — A. Paroi thoracique antérieure
P. » » postérieure
L'extrémité inférieure de l'œsophage ne pourra être projetée sur l'écran que dans la position I de l'ampoule.

d'examen dépendant de l'inintelligence, de l'émotion ou d'un malentendu de la part du sujet : ainsi le médiastin se présentera successivement et rapidement dans tous ses diamètres.

L'AMPOULE. — Non seulement le sujet doit être *mobilisable* autour de son axe vertical, mais encore faut-il que l'ampoule le soit également dans tous les sens : il faut que l'on puisse déplacer le tube sans difficulté aucune de haut en bas, de bas en haut, de droite à gauche, de gauche à droite. Cette mobili-

[illegible] favorisée par de nombreux dispositifs, et sous ce [illegible] Béclère (fig. 110) est excellent à tous les points [illegible] de cette mobilisation sera démontrée entre autre par [illegible] anatomique; si, par exemple, le cardia doit être ex- [illegible] trouver en position I, c'est-à-dire à la partie antéro- [illegible]). A cause de la convexité et de l'opacité du foie, [illegible] projeter l'extrémité inférieure de l'œsophage sur [illegible]

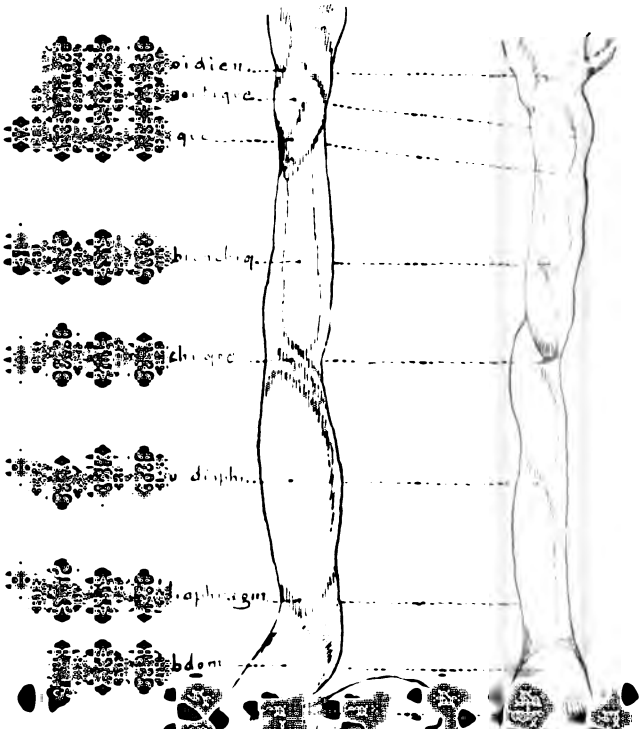

[illegible] *glable* [illegible] ge ra- [illegible] peuse. [illegible] daires [illegible]

Elle doit enfin être placée à la *plus forte distance* compatible avec une luminescence suffisante de l'écran fluorescent, pour éviter ainsi tout agrandissement de l'image.

Dans l'examen oblique antérieur droit (fig. 112), nous voyons à *notre* droite le cœur surmonté de l'aorte, à *notre* gauche, la colonne vertébrale se présentant sous forme d'un arc à grand rayon. Entre le système cardio-vasculaire, d'une part, et la colonne vertébrale, d'autre part, se projette le médiastin sous l'aspect d'une bande dont la clarté contraste vivement avec les ombres voisines. Description.

Le médiastin étant ainsi bien mis au point par une diaphragmation convenable, le patient avale le cachet de bismuth, boit quelques gorgées d'eau, et nous voyons se projeter sur l'écran l'ombre du bismuth, qui glisse avec une rapidité variable de sujet à sujet. Nous le voyons apparaître tout d'abord dans le pharynx au devant de la colonne cervicale, arriver bientôt à la région de la crosse de l'aorte où il s'arrête généralement un court instant, puis s'engager plus ou moins rapidement derrière le cœur pour arriver au cardia en décrivant une courbe parallèle à celle de la colonne, courbe dont la concavité est dirigée à notre droite. Mais ce trajet du bismuth ne se fait pas toujours sans encombre et sans arrêt. Aussi importe-t-il de ne pas conclure de ces arrêts plus ou moins prolongés à l'existence d'une sténose ou de tout autre obstacle pathologique.

L'anatomie de l'œsophage nous rend compte de ces arrêts qui se font de préférence à quatre endroits différents correspondant à des rétrécissements normaux de l'œsophage (fig. 113).

Il y a d'abord *le rétrécissement cricoïdien* qui répond au bord inférieur du cartilage cricoïde, c'est-à-dire à l'orifice supérieur de l'œsophage; c'est en ce point que beaucoup de corps étrangers et notamment les pièces de monnaie s'enclavent en se présentant de face, et elles doivent se placer ainsi enserrées qu'elles sont entre le cartilage cricoïde en avant, la colonne vertébrale en arrière et les tuniques fibro- musculaires sur les côtés.

Nous avons ensuite le *rétrécissement aortique* dû à une dépression creusée sur la paroi gauche de l'œsophage par la crosse de l'aorte et correspondant à peu près à la quatrième vertèbre dorsale. Ici l'aorte est en connexion étroite avec l'œsophage auquel il communique directement ses pulsations.

En troisième lieu, le *rétrécissemnt bronchique* situé en dessous de la cin-

quième vertèbre dorsale est dû à la pression de la bronche gauche sur la paroi antérieure de l'œsophage.

Vient enfin le *rétrécissement sus-diaphragmatique*, formé par un étranglement circulaire des tuniques œsophagiennes immédiatement au-dessus du canal diaphragmatique.

C'est en ces quatre points que le bol de bismuth s'arrête de préférence; mais on peut le voir s'arrêter encore dans certains autres cas en un cinquième point, qui est situé immédiatement *derrière l'oreillette*. Ce dernier arrêt ne correspond pas toutefois à un rétrécissement normal de l'œsophage, mais semble être dû plutôt à une compression de l'oreillette.

Les quatre segments intermédiaires à ces rétrécissements forment trois dilatations fusiformes et un entonnoir terminal : d'abord, le *fuseau crico-aortique* qui s'étend de la septième vertèbre cervicale à la troisième vertèbre dorsale, puis le *fuseau aortico-bronchique* qui est très court et qui s'étend de la quatrième à la cinquième vertèbre dorsale, ensuite le *fuseau broncho-diaphragmatique* qui est le plus étendu et qui s'étend de la cinquième à la huitième vertèbre dorsale, et enfin *l'entonnoir phrénico-gastrique* dont le sommet répond au canal diaphragmatique et dont la base se continue avec les parois gastriques. Le cachet de bismuth traverse avec rapidité ces différentes parties dilatées du canal œsophagien.

Il faut donc apporter une extrême prudence à l'interprétation des arrêts du cachet de bismuth; celui-ci ne traverse pour ainsi dire jamais l'œsophage sans arrêt à l'un ou l'autre endroit; il peut s'arrêter pendant des minutes au niveau des endroits signalés, même si le patient facilite le glissement par d'abondantes gorgées d'eau; cet arrêt est parfois de très courte durée; d'autres fois, en cas de spasme, il est tellement prolongé que le cachet de bismuth est écrasé, malaxé et même déchiré par les contractions du canal et si on inclut le bismuth dans une hostie, sa mise en liberté est de règle, et produira une ombre allongée s'avançant lentement, se dissociant en grosses gouttes, susceptibles de mouvements alternatifs de descente et d'ascension.

La pâte de bismuth, consistante et s'accolant à la muqueuse œsophagienne, se projette sur l'écran sous forme d'une longue traînée noire s'étendant du pharynx au cardia. Cette traînée est ininterrompue, de la grosseur d'un crayon, concave vers notre droite, animée de mouvements, de pulsations qui lui sont com-

muniqués tout aussi bien par le cœur que par l'aorte. Si l'on a soin de ne pas faire absorber d'eau, cette traînée peut subsister pendant une ou deux minutes, permettre ainsi la radiographie de tout le canal œsophagien et remplacer avantageusement le sondage désagréable et souvent dangereux.

Le lait de bismuth traverse l'œsophage sans encombre, sans arrêt, et ne donne sur l'écran qu'une image vague et fugitive.

§ 2. — ESTOMAC

L'étude fondamentale de Rieder, parue en 1904, fut le point de départ des nombreuses et intéressantes recherches sur l'anatomie, la physiologie et la pathologie de l'estomac : le radiographe de Munich, introduisit, le premier, de fortes quantités de sous-nitrate de bismuth dans l'estomac et le côlon, pour soumettre les organes ainsi préparés à l'examen radiographique : ce n'est pas que le procédé du bismuth fut inconnu jusqu'alors; depuis longtemps déjà il avait été appliqué à l'étude radiographique de l'œsophage, normal et pathologique, à l'étude des cavités et des fistules, et même à l'étude de l'estomac : mais il avait toujours été utilisé de façon craintive et imparfaite, et aucun auteur n'eut recours à son emploi massif et systématique.

Vint ensuite Holzknecht qui perfectionna la technique de Rieder, qui montra toute la supériorité de la radioscopie sur la radiographie, et rendit la technique facile, souple et fertile en résultats considérables.

Survint enfin cette magnifique éclosion de recherches aussi nombreuses qu'intéressantes qui nous font augurer de l'immense avenir clinique de ce nouveau procédé d'investigation.

LES ATTITUDES. — Plus que pour n'importe quel autre organe, la technique radioscopique rencontre ici des difficultés sérieuses : tout d'abord, une exploration complète de l'estomac exige un outillage tel qu'elle puisse se faire dans toutes les attitudes; dans la station, dans le décubitus dorsal, dans le décubitus ventral, dans le décubitus latéral droit ou gauche. Technique

De toutes ces attitudes, la *station* est la plus importante, la seule qui soit réellement indispensable : le sujet est adossé à un bâti de bois blanc, mince mais solide, perméable aux rayons X. L'écran fluorescopique équilibré à la partie su-

périeure de ce bâti permet de comprimer l'abdomen et cette compression, même légère, augmente singulièrement la clarté de l'image ; grâce à ce dispositif, le massage du ventre, et particulièrement de l'estomac, peut être facilement exécuté sous le contrôle des yeux. En faisant tourner le sujet sur lui-même, l'estomac présentera tous les diamètres horizontaux, antéro-postérieurs, obliques et transversaux.

Le *décubitus dorsal ou ventral* exige un dispositif, facile à réaliser d'ailleurs, qui permet de placer l'ampoule sous la table d'exploration et de la mobiliser dans tous les sens ; le dessus de la table doit être évidemment perméable aux rayons X (aluminium, bois blanc, toile à voile,etc.). Ce dispositif offre au surplus, de grands avantages dans la pratique courante, pour le diagnostic et le traitement des fractures notamment et devrait faire partie de l'outillage de tout laboratoire quelque peu conséquent.

Enfin, dans le *décubitus latéral*, cette même table sera encore utilisable et l'ampoule sera placée de préférence du côté du dos du sujet: celui-ci se couchera alternativement sur le flanc droit et gauche.

L'AMPOULE. — La condition essentielle d'une bonne radioscopie, comme toujours, sera l'emploi d'un *diaphragme* afin d'écarter quantité de rayons primaires et secondaires, qui sont ici particulièrement nombreux et gênants en raison de l'épaisseur des tissus. L'examen commencera par une vue d'ensemble de la région, le diaphragme étant complètement ouvert ; ensuite on procédera à l'examen des différentes parties intéressantes, en diaphragmant autant que possible.

L'ampoule doit être *centrée* exactement de façon à éviter tout agrandissement et toute déformation, source d'erreurs souvent conséquentes ; en éloignant le sujet autant que possible de la source radiogène (au moins 1 mètre) et en se servant d'un petit diaphragme, il sera possible d'inscrire tous les contours sous forme d'un tracé presque rigoureusement orthogonal, et d'éviter l'emploi d'un orthodiographe.

L'ampoule doit être *très mobile*, dans tous les sens, quelle que soit l'attitude du sujet.

Elle doit être à même de supporter *de fortes charges électriques* sans modification en plus ou en moins de son vide ; car, les parties à examiner sont épaisses et l'examen comporte une certaine durée; aussi l'ampoule sera-t-elle de forte dimensions et à anticathode renforcée ; quel que soit, d'ailleurs, le modèle

employé, c'est l'ampoule arrivée à sa troisième période qui conviendra le mieux. (Voir page 12.)

Enfin, un *régulateur*, et de préférence l'osmo-régulateur qui garantit la plus longue vie aux ampoules, nous permettra de ramener le degré du vide au point critique.

LES ARTIFICES DIFFERENCIANT LES CONTOURS. — L'estomac vide, pas plus que l'œsophage, pas plus que l'intestin grêle et le côlon, n'est pas visible sur l'écran fluorescopique; tous ces organes présentent à peu près la même densité et par suite la même perméabilité aux radiations; il faut donc créer artificiellement une différence de densité et de perméabilité, soit en plus, soit en moins, en introduisant dans leur cavité des corps plus denses ou moins denses que les organes voisins.

1° L'insufflation de gaz dans l'estomac ou mieux sa dilatation par une *poudre gazogène*, nous permettra, en certains cas, de recueillir de précieux renseignements : dans ce but, on fera absorber quelques grammes d'acide tartrique et de bicarbonate de soude, dissous dans 100 grammes d'eau; 1 à 2 cuillerées à café de sucre en poudre corrigeront le goût fade de cette boisson.

2° Naguère encore l'exploration de l'estomac, comme celle de l'œsophage, se faisait au moyen de *sondes* remplies de mercure ou de grains de plomb; dans ces derniers temps on a préconisé des sondes imperméables aux rayons par incorporation dans le tissu de la sonde de sels de baryum ou de sous-nitrate de bismuth. Mais l'emploi de ces sondes, pénible, difficile et souvent dangereux, a été rendu superflu par l'introduction de bismuth dans la technique.

3° Le *sous-nitrate de bismuth*, de par son poids spécifique très élevé, est absolument imperméable aux rayons X et peut être administré à fortes doses; celles-ci, d'ailleurs, sont devenues dans ces derniers temps d'un emploi courant dans la pratique médicale (ulcère rond) et chirurgicale (brûlures), aussi bien que dans la pratique radiologique ; et malgré ces nombreuses applications, ces fortes doses administrées extérieurement ou intérieurement, se sont montrées inoffensives chez l'adulte ; toutefois, plusieurs cas d'intoxication par application externe chez l'adulte, et deux cas d'intoxication mortelle par ingestion (même à petite dose) ont été signalés chez l'enfant (Hildebrandt, Bennecke). L'emploi du sous-

nitrate de bismuth comporte donc chez celui-ci une extrême prudence. Il importe encore d'insister sur la pureté chimique de cette substance ; celle-ci doit être exempte de toute trace d'arsenic et de plomb.

Le sel de bismuth peut être administré sous différentes formes qui ont chacune leurs avantages et leurs indications.

a) *La pilule de bismuth* (0,50 à 1 gr.) n'est guère à conseiller, à moins que l'abdomen ne soit d'épaisseur minime; car l'ombre portée par la pilule sera peu prononcée et difficile à observer.

b) *Le cachet de bismuth.* — Il sera utile d'employer des cachets de 1/2 gr. 1 gr., 2 grs., ou 3 grammes, suivant la taille et l'embonpoint des sujets.

c) *Le lait de bismuth;* 5 à 10 grammes de sel en suspension dans un verre d'eau; afin d'éviter l'effet constipant il est recommandable d'y ajouter une bonne cuillerée de sucre de lait. Introduit dans l'estomac, le bismuth se sédimente peu à peu sous les yeux de l'observateur et s'accumule dans les parties déclives de l'organe; au fur et à mesure de cette sédimentation les contours de l'estomac deviennent plus difficiles à percevoir; on peut retarder cette sédimentation par un vigoureux massage ou par l'incorporation du bismuth dans un mucilage de gomme arabique à 20 p. c. (Leven et Barret) ou par addition de bol blanc (Kaestle) de la façon suivante :

d) *Le Bol blanc;* deux ou trois parties de bol blanc (kaolin, argile blanche) pour une partie de bismuth. Le kaolin déposé à la surface de l'eau sédimente lentement. Cette sédimentation étant accomplie, on agite de façon à obtenir un liquide homogène et on ajoute alors la quantité voulue de bismuth. Les particules excessivement fines de bol blanc tiennent en suspension le bismuth pendant un temps prolongé et empêchent ainsi sa rapide sédimentation.

e) *Le repas de bismuth;* 30 à 40 grammes de bismuth sont incorporés dans 400 grammes de kéfir, de purée de pomme, de panade, de bouillie de semoule, etc.; l'addition d'une cuillerée de lactose corrigera quelque peu le mauvais goût et l'effet constipant.

Etapes de l'examen

Il faut insister ici sur les conditions ordinaires qui doivent présider à toute radioscopie; obscurité complète du laboratoire; obscuration suffisante des yeux du radiographe; le sujet doit être déshabillé; enfin, les mesures de protection contre les effets nocifs des rayons X doivent viser tout autant le sujet que le radiologiste et ses assistants.

L'examen ne peut être entrepris que quelques heures après le repas; la vacuité de l'estomac est de toute nécessité pour les observations radioscopiques; il sera même utile de purger le sujet.

Première étape: orientation générale. — (Fig. 114) L'examen commence par une orientation générale; le sujet étant placé de face devant l'écran on observera le cœur avec ses pulsations, le diaphragme avec ses mouvements de descente et d'ascension. Sous le foliole gauche du diaphragme, une zône claire (6) ovalaire, mobile, en contact intime avec ce foliole attire immédiatement l'attention; cette zône blanche monte à chaque expiration, descend à chaque inspiration; c'est la chambre à air de l'estomac. Peut-être verrons-nous vaguement les contours de l'estomac et particulièrement sa grande courbure, si l'organe est quelque peu rempli et si le sujet est maigre. Peut-être verrons-nous encore l'angle splénique du côlon (7), reconnaissable à de légères ombres transversales qui séparent autant de loges claires et blanches.

Deuxième étape : le cachet de bismuth. — Diaphragmons cette région autant que possible et attendons ici au passage le cachet que le sujet va absorber sur notre ordre avec une gorgée d'eau; le bismuth traverse le diaphragme sous nos

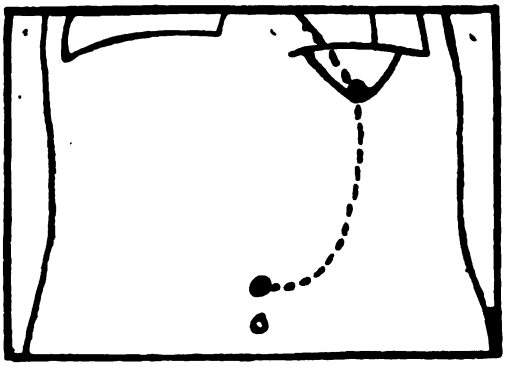

Fig. 115. — ESTOMAC NORMAL
Trajet du cachet de bismuth

yeux (fig. 115), glisse rapidement vers la gauche le long du bord interne de la chambre à air, et s'arrête au pôle inférieur de celle-ci; mais, l'arrêt en ce point, ne l'empêche pas moins d'obéir aux mouvements respiratoires; il monte, descend, tout comme le diaphragme, tout comme la chambre à air elle-même. Bientôt il reprend sa marche, glisse lentement vers le bas en déplissant les parois stomacales

[illegible] (fig. 116), atteint la partie déclive de la grande [illegible] courbe à grande convexité gauche: il semble s'ar- [illegible] joint tout en continuant à obéir aux mouvements



[illegible] Coupe schématique de l'estomac
[illegible] accolées en bas et disjointes en haut par le gaz

[illegible] presque au dernier terme de son voyage, il chemine [illegible] suivant une ligne horizontale ou légèrement mon- [illegible]

[illegible] comprend donc une courbe à concavité dirigée [illegible]



[illegible] que [illegible] jec- [illegible] dia-

[illegible] mouvements de descente et d'ascension de la chambre [illegible] lui-même, le rebord costal et les deux crêtes ilia-

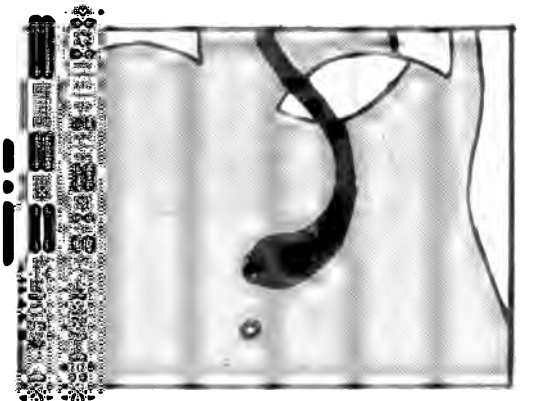

Fig. 118. — Estomac normal.
Absorption de quelques gorgées de lait de bismuth

[illegible] *de bismuth.* — Sans tarder, faisons boire le lait de [illegible]s. Sur l'écran nous voyons l'ombre du bismuth de

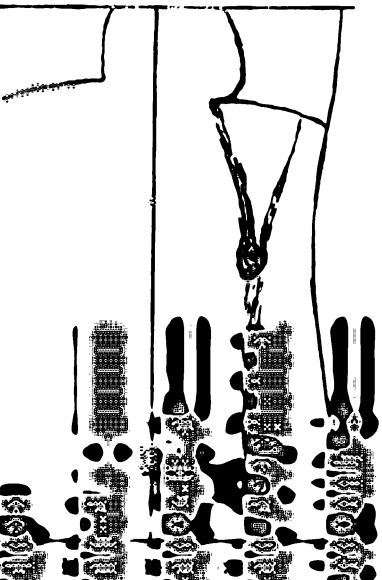

[illegible] g. 117, [illegible] stoma-

[illegible] semi-lunaire de plus en plus considérable, au [illegible] liquide bismuthé. Et nous pouvons assister [illegible] du péristaltisme stomacal (fig. 120).

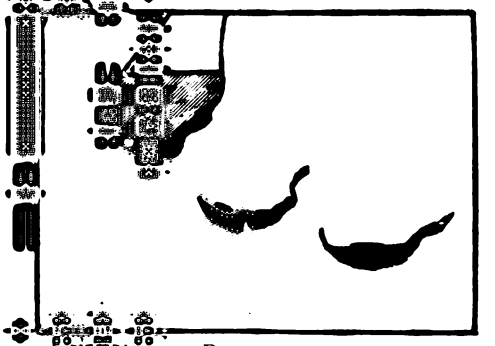

[illegible] — Péristaltisme stomacal.

[illegible] sépare la grande tubérosité et le corps sto- [illegible] 121). Elle n'est visible que sur la grande cour- [illegible] et notamment sur les clichés radiographiques [illegible] bismuth, elle se révèle également sur la petite [illegible] langue d'une onde péristaltique.



[illegible] bas et d'arrière en avant, appliqué qu'il est directe-
[illegible] minale antérieure.

[illegible] l'observation, nous avons de nouveau inscrit toutes
[illegible] ombilic, crêtes iliaques, rebord costal, diaphragme en
[illegible] h, niveau de la nappe stomacale, chambre à air, con-
[illegible] h. On notera avec soin les ondes péristaltiques, leur
[illegible]

[illegible] *mélange gazogène.* — La quatrième phase d'un examen
[illegible] ation de l'estomac par l'ingestion du mélange gazogène.
[illegible] s par cet examen se rapportent à la dilitabilité des

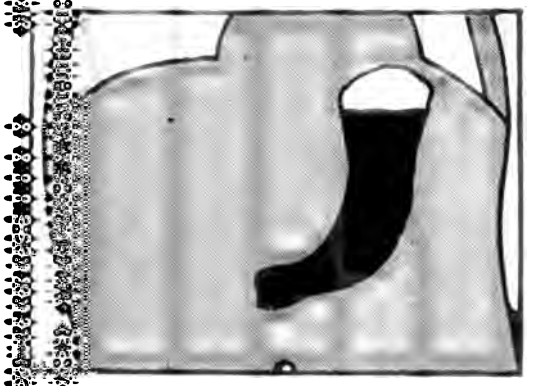

[illegible] 22. — Estomac normal type Holzknecht.
Absorption du repas de bismuth.

[illegible] nt acquérir une importance capitale en clinique (in-
[illegible] meur).

[illegible] s la gra[illegible] tubérosité [illegible] liquide
[illegible] ne à un
[illegible] ue plus
[illegible] ièrement

[illegible] l'échap-
[illegible] mule du
[illegible] ore. En-
[illegible] latéral

Les données de ces différents examens seront inscrites successivement sur des papiers-calques qui serviront de documents.

Cinquième étape. — Vient ensuite le cinquième et dernier mode de l'exploration : *le repas de bismuth :* 30 grammes de sous-nitrate de bismuth et deux cuillerées à soupe de sucre de lait délayés dans une panade ou bouillie.

Evidemment il est de toute opportunité d'attendre l'évacuation du bismuth des examens précédents avant de faire ingérer cette forte dose nouvelle et d'ajourner donc l'absorption de ce repas au surlendemain.

Le repas de bismuth étant absorbé, le sujet est examiné successivement dans les différentes attitudes. Se dessineront particulièrement sur l'écran : dans la station, la petite tubérosité de l'estomac et l'antre du pylore; dans le décubitus latéral droit, la grande courbure; dans le décubitus dorsal, le corps de l'estomac, et enfin dans le décubitus latéral gauche, la petite courbure (fig. 122).

C'est là le programme d'exploration, exposé rapidement, à grands traits, tel qu'il a été élaboré par Holzknecht. D'après cet auteur, les cinq phases de cette exploration comportent 38 temps, qui, exécutés rapidement, exigent de 1 1/2 à 2 heures; c'est assurément une technique longue et difficile. Toutefois il importe de faire remarquer que ce schéma se rapporte à un examen complet et que la pratique clinique, pour arriver à son but, n'exige point toutes ces manipulations; le clinicien conscient de son but n'aura pas recours à tous les temps de ce programme. D'ailleurs l'accomplissement intégral de celui-ci ne serait pas seulement difficile et de longue durée, mais pourrait provoquer une radiodermite grave; celle-ci n'est pas à craindre si le radiologue procède rapidement, c'est-à-dire méthodiquement, et cela d'autant plus que l'incidence des rayons Röntgen varie et se répartit sur tout le pourtour de l'abdomen.

Mais encore l'élaboration si complète de ce programme a-t-elle une utilité incontestable; c'est le fil d'Ariane qui permet de retrouver notre chemin aisément à travers tous les obstacles.

Le repas de bismuth est de toute nécessité quand il s'agit de procéder à la radiographie de l'estomac : c'est le seul mode d'exploration auquel Rieder eut recours d'ailleurs dans ses premières recherches. La radiographie, abstraction faite de tous les inconvénients inhérents à ce procédé en général, rencontre ici des difficultés nouvelles dans l'impossibilité d'immobiliser l'estomac; elle ne pourra au surplus révéler que des détails d'ordre anatomique.

La radioscopie, au contraire, est ici encore la méthode de choix qui nous renseignera en plus sur la physiologie, sur les mouvements et leur succession, sur l'évacuation du contenu, etc., comme nous le verrons plus loin. Enfin, elle sera toujours préférée par sa facilité et sa simplicité expéditive.

Avantages de l'exploration radiologique de l'estomac

L'examen cadavérique a conduit les anatomistes à une conception erronée de la topographie, de la morphologie et de la direction de l'estomac, conception qui a régné longtemps dans la science jusqu'au jour où Doyen, grâce à ses interventions abdominales, montra la nécessité d'une révision complète de l'anatomie de l'organe.

L'étude de l'estomac sur le cadavre prête à de grandes et nombreuses erreurs et impose de prudentes réserves; c'est que les organes abdominaux n'ont point une fixité absolue; pendant la vie ils sont mobiles, changent de forme et de position autant à cause des mouvements qui leur sont propres qu'à cause de ceux dépendant de la force rétractile des poumons, des contractions du diaphragme et du tonisme de la paroi abdominale.

En vertu de leur force rétractile, les poumons tendent à s'affaiser, à s'atélectasier, à revenir à leur état fœtal; toutefois ce retour à l'état fœtal rencontre une difficulté insurmontable, pendant l'inspiration, dans l'ampliation du thorax, mais peut recevoir un commencement d'exécution pendant l'expiration, grâce au relâchement du diaphragme et à l'affaissement du thorax. Aussi cette rétractilité pulmonaire peut-elle pendant la phase expiratoire aspirer en quelque sorte le foie, l'estomac et les organes abdominaux sous-jacents. Pendant l'inspiration, le diaphragme se contracte, s'abaisse, refoule les organes abdominaux et tend à tasser l'estomac et à le placer horizontalement.

Les parois abdominales exercent sur les organes intra-abdominaux une pression variable suivant la phase de l'acte respiratoire; si elles sont relâchées, les viscères sont susceptibles de ptose, ptose proportionnelle au relâchement musculaire. Leur tonicité irréprochable s'oppose, au contraire, à la ptose, soulève, refoule l'estomac vers le haut; aussi a-t-on pu dire avec raison que la paroi ventrale est le support principal des viscères abdominaux.

Enfin il importe encore de rappeler que l'estomac lui-même est un organe musculaire, un muscle creux; sa forme sera différente suivant que sa musculature sera contractée, relâchée (atonie) ou abolie (état cadavérique).

Tous ces facteurs agissant sur les viscères abdominaux échappent évidemment à l'examen *post mortem:* l'examen sur le vivant au cours de la laparotomie, présente des garanties plus sérieuses d'exactitude et devait conduire à des données plus précises; toutefois n'est-il pas sans reproche et sans défaut; la tonicité des parois abdominales notamment se trouve détruite par l'incision abdominale.

L'examen radioscopique qui laisse à tous les organes leur intégrité anatomique et physiologique est de par ce fait une source d'information incomparable, surpassant en précision en certitude et en fécondité toutes les autres méthodes d'investigation. A peine nées d'hier, ses données anatomiques, physiologiques et pathologiques sont déjà d'une importance primordiale, à tel point que l'on peut dire sans exagération aucune que l'exploration radiologique est à l'étude de l'estomac, ce que l'immortelle découverte de Laënnec est à l'étude de la cage thoracique.

La terminologie gastrique laisse beaucoup à désirer, varie d'auteur à auteur et complique de singulière façon l'étude : il importe donc tout d'abord d'être fixé sur la définition et la valeur de certains termes. Définitions

Il est rationnel, semble-t-il, tant au point de vue anatomique que physiologique, de reconnaître à l'estomac trois régions. Un tiers supérieur : *la région cardiaque* ou *grosse tubérosité* ou *fond* ou *grand cul-de-sac;* un tiers inférieur: *la région pylorique* ou *antre du pylore*, et enfin un tiers intermédiaire ou *corps de l'estomac.*

La région pylorique constitue au point de vue physiologique la partie la plus importante; aussi a-t-elle été l'objet de nombreuses recherches radiologiques qui ont jeté un jour inattendu sur sa physiologie normale et pathologique. La description que Rieder donne de cette région est assez conforme à celle des anatomistes et des chirurgiens; d'après tous ces auteurs (fig. 121) l'estomac, à quelques centimètres du pylore, se recourberait fortement sur lui-même pour présenter du côté de la grande courbure un coude très prononcé, *le coude de l'estomac*, et pour former en ce point une ampoule, *antre du pylore* de Willis ou *petit cul-de-sac* ou *petite tubérosité* de l'estomac des auteurs français. Cette petite tubérosité répondrait à une conformation normale, d'après Rieder, mais constituerait, au contraire, d'après Holzknecht, un début pathologique, ainsi que nous le verrons plus tard. Au coude de la grande courbure correspond du côté de la petite courbure, une concavité très prononcée, ou plutôt un pli, *l'incisure angulaire.*

A peu près à l'union de la grosse tubérosité avec le corps de l'estomac, on observe presque toujours une encoche, un étranglement, tantôt insignifiant à peine visible, tantôt, au contraire, très notable, si notable même qu'il semble être dans certains cas l'ébauche d'un rétrécissement organique, d'une biloculation; tantôt enfin et le plus souvent cet étranglement présente un degré intermédiaire entre ces deux extrêmes : c'est là l'*incisure cardiaque* qui semble avoir échappé à l'attention de la plupart des anatomistes; elle disparaît en effet sur le cadavre, surtout après insufflation de l'organe. Le rôle de cet étranglement est encore très problématique; il consisterait à empêcher le reflux du chyme; mais le corset et la ceinture ne sont pas sans influence sur cette conformation, puisque les plus hauts degrés de cette ébauche de biloculation se rencontrent surtout chez la femme.

La petite courbure de l'estomac échappe souvent à l'examen radioscopique, recouverte qu'elle est par le lobe gauche du foie; mais l'estomac ptosé, même l'estomac au sens de la définition de Rieder, montre souvent cette petite courbure avec l'incisure angulaire et même l'incisure cardiaque.

Topographie

On peut relever la topographie de l'estomac de deux façons différentes: soit directement sur la paroi abdominale du sujet en observation, soit sur un papier-calque appliqué sur l'écran fluorescent.

1° *Sur la peau du sujet* : au moyen du crayon dermographique on dessine les contours de l'estomac sur la paroi thoraco-abdominale antérieure, ou sur la région thoraco-lombaire.

Après l'examen radioscopique on trace les lignes horizontales : bi-mamillaires, para-xyphoïde, sous-costale et ombilicale et ensuite les lignes verticales : médiane, les deux para-sternales et les deux mamillaires (fig. 123).

Ces repères constituent des mensurations comparables de sujet à sujet. Mais, de par leur manque de fixité, ils ne sont pas à l'abri de toute erreur : l'appendice xyphoïde peut être déjeté à droite ou à gauche, les mamelons et l'ombilic peuvent se trouver à des hauteurs variables même chez l'homme, et à des hauteurs éminemment variables chez la femme pluripare. Aussi est-il préférable de prendre comme point de repère des éléments osseux : telle la ligne qui joint le sommet des crêtes iliaques, telle la ligne passant par l'apophyse épineuse de la première ou deuxième vertèbre lombaire, telle la ligne passant par l'apophyse épineuse de la neuvième ou dixième vertèbre dorsale, etc...

Les contours stomacaux et toutes les lignes de repèrage étant dessinés sur la peau, on pourra aisément calquer ou photographier ces données et obtenir ainsi un document exact et durable.

2° *Sur l'écran :* Le second procédé consiste à dessiner les contours stomacaux avec tous les repères sus-mentionnés sur le verre protecteur de l'écran ou sur un calque y appliqué. Tous les points et toutes les lignes devront être rendus visibles sur l'écran ; tâche évidemment aisée, puisqu'il suffit d'appliquer au moyen de bandelettes de sparadrap, des rondelles métalliques (sous de nickel) sur l'ombilic, les mamelons, l'appendice xyphoïde, rebord costal, etc... C'est là évidemment le procédé le plus expéditif.

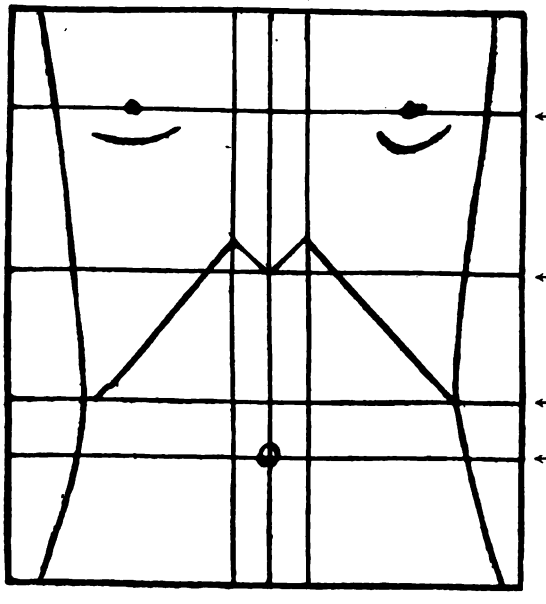

FIG. 123. — TOPOGRAPHIE DE L'ESTOMAC

Quel que soit le procédé employé, deux mensurations importantes doivent toujours entrer en ligne de compte : d'une part la distance entre le point le plus élevé du fond stomacal (*pôle céphalique*) et le point le plus déclive de l'estomac (fig. 124 AC) *(pôle caudal);* et d'autre part la distance entre ce dernier point et la hauteur à laquelle est situé le pylore BC.

La précision de toutes ces mensurations ne comportera que quelques milli-

[illegible] d'employer une ampoule mobilisable pendant son [illegible] nce du sujet à l'anticathode est quelque peu considé-

[illegible] (fig. 125), le grand axe de l'estomac est horizontal [illegible] re obliquité de haut en bas, de gauche à droite, et

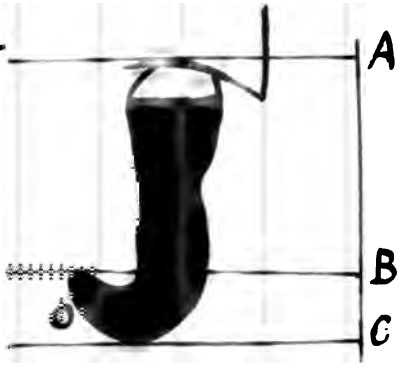

Fig. 124. — Estomac. Type Rieder

[illegible] constituerait un « cône aplati, recourbé sur lui-même [illegible] s en haut, et dont la base serait arrondie, disposition [illegible] une cornemuse » (Cruveilhier); il remplirait presque [illegible] gauche, mais s'avancerait dans l'épigastre jusqu'aux



[illegible] gauche [illegible] ont les

notions anatomiques qui ont été longtemps classiques, qui semblent même encore classiques à l'heure actuelle, s'il faut en juger par de nombreux traités d'anatomie descriptive, de pathologie et de chirurgie stomacales.

Doyen eut le mérite de montrer déjà en 1895 que la description classique de l'estomac était passible d'une révision complète et radicale. « L'estomac, contrai-
» rement aux descriptions de la plupart des auteurs classiques, occupe, dans l'état
» de vacuité, une situation presque verticale. La région pylorique seule déborde
» à droite la ligne médiane, et encore le pylore n'en est-il normalement éloigné
» que de deux à trois centimètres. »

Pour le chirurgien de Paris, l'aspect et les rapports du viscère varient suivant l'état de vacuité, l'état de réplétion physiologique et sa dilatation : Dans l'état de vacuité le pylore est le point le plus déclive de l'estomac et son axe se trouve soit légèrement descendant, soit horizontal : Dans l'état de réplétion physiologique les aliments obéissant aux lois de la pesanteur « s'amassent au point
» le plus déclive, c'est-à-dire dans l'antre pré-pylorique, qui se distend plus ou
» moins au point de s'étendre au-dessous du pylore jusque dans l'hypocondre
» droit ».

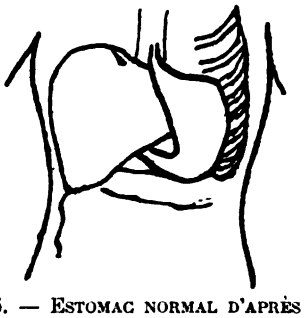

FIG. 126. — ESTOMAC NORMAL D'APRÈS LEUBE

Quand l'estomac est distendu, dilaté « l'augmentation de volume de l'organe
» porte presque exclusivement sur l'antre du pylore. La distension se produit
» suivant les lois de la pesanteur, et il se fait un prolapsus de la partie la plus
» déclive de la grande courbure, qui envahit successivement le flanc gauche, puis
» le flanc droit, se développant au-dessous du pylore. » (Doyen : *Traitement chirurgical des affections de l'estomac et du duodénum.* Paris 1895.)

D'après Doyen l'axe de la première portion ou cul-de-sac supérieur, est sensiblement vertical, l'axe de la troisième portion ou antre du pylore, est descendant

[illegible] ontal dans l'état de réplétion modéré, ascendant dans [illegible]

[illegible] ac occupe une position verticale; mais la région pylo- [illegible] ge en haut, en arrière et à droite; la partie la plus dé- [illegible] donc pas constituée par le pylore, mais plutôt par le [illegible] osité : la forme de l'estomac normal rappellerait l'as- [illegible] té tournée vers le haut (fig. 124); la description de [illegible] sur des recherches radiographiques confirme entiè- [illegible] fig. 126).

[illegible] vement cette manière de voir et résume textuellement [illegible] rivante : « Ainsi nous arrivâmes à la conviction que [illegible] de réplétion et dans la station verticale, présente la [illegible] la figure ci-jointe (fig. 127) et se caractérise de la [illegible] forme la partie la plus déclive et se trouve au-dessus [illegible] fecte la forme d'une corne, corne décrivant un quart [illegible] pointe représente le pylore et dont la base forme la [illegible]

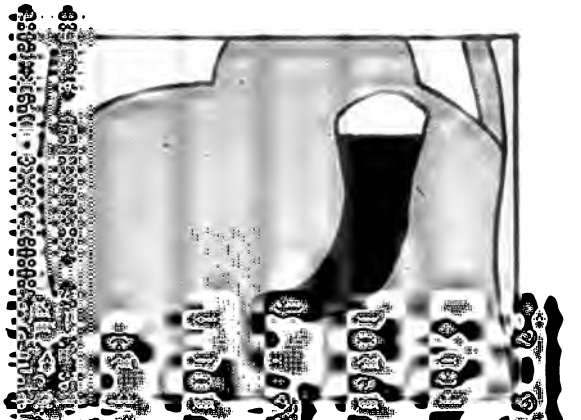

[illegible] ion car- [illegible] e, est ho- [illegible] à air, [illegible] ne et se

ligne médiane. Le pylore se trouve au devant
tébrale.

l'estomac à l'état de vacuité, présente en géné-
courbure toutefois se redresse un peu, se rappro-
tend son arc de telle façon que le corps (partie
une direction presque diagonale entre le fond
d Brauner : *Mitteilungen a. d. Labor. f. radiol.*
906.)

me, c'est là la disposition normale, mais ce n'est
a plus fréquente. En effet dans l'immense ma-
ite ne constitue pas la partie la plus déclive de
est formée par un cul-de-sac siégeant à une cer-
rande courbure, conformément à la thèse de Rie-
necht, ce type représente déjà un état pathologi-

nt le long de la grande courbure plusieurs petits



ils
hil-
eti-
ore

(orteils). Ces dilatations sont l'expression de l'insuffisance de la tunique stomacale; celle-ci cède en un ou plusieurs points de la grande courbure pour y former des petits prolapsus absolument localisés; elle cède de plus en plus et ces prolapsus multiples aboutissent à la formation d'une dilatation unique relativement petite d'abord, mais s'agrandissant peu à peu. Ainsi l'observation radioscopique nous met à même d'observer tous les degrés de l'ectasie depuis son début jusqu'à son maximum.

Si la partie la plus déclive de l'estomac n'était pas constituée par le pylore, mais bien par le cul-de-sac inférieur de la grande courbure, les matières alimentaires rempliraient complètement celui-ci avant d'atteindre le niveau de la valvule pylorique. Cette disposition serait, au point de vue fonctionnel, absolument malaisée et illogique et doit donc être de nature pathologique. En effet, si la fonction fait l'organe, la forme normale de l'organe doit être celle qui répond le mieux, le plus facilement et le plus logiquement à la fonction.

Or, le rôle de la région pylorique consiste d'abord à brasser les matières alimentaires et à les transformer à l'état de chyme : il consiste ensuite, cette fonction étant accomplie, à vaincre la tonicité du pylore et à expulser le chyme dans le duodénum. Ces deux tâches exigent de la part de la musculature stomacale des efforts sérieux et soutenus, ainsi que l'étude radiologique du péristaltisme le prouve. Si le pylore n'était pas la partie la plus déclive, si le cul-de-sac du type Rieder constituait, au contraire, normalement cette partie déclive, il s'ensuivrait qu'à la région pylorique serait dévolu un troisième rôle, le rôle d'élever le chyme alimentaire à la hauteur de la valvule pylorique. Ce rôle, cet effort exigé de la part d'un organe qui ne succombe que trop facilement et trop fréquemment, serait, en quelque sorte, une méprise de la nature; mais celle-ci avisée, logique, a rendu cet effort parfaitement inutile par une disposition anatomique simple répondant aux lois de la pesanteur : *le pylore à l'état normal est la partie la plus déclive de l'estomac.*

Cette thèse trouve encore d'ailleurs pleine justification dans la texture anatomique du pylore. Quel serait le rôle de son énorme musculature s'il n'était pas le point le plus déclive ? Les aliments glissant le long de la grande courbure arrivent au contact du point le plus déclive du pylore; or, ces aliments doivent subir la « cuisine stomacale » avant que de passer dans le duodénum : au pylore, à neutraliser toute la poussée, tout le poids de cette masse alimentaire et

il ne peut s'opposer au passage de celle-ci que par une contraction énergique; ainsi le rôle de la musculature du pylore est expliqué; le pylore doit être le point le plus déclive. Mais si le cul-de-sac du type Rieder était la disposition normale, les masses alimentaires s'y accumuleraient et le pylore n'aurait plus d'effort à opposer au glissement et à la poussée des matières alimentaires. La présence normale d'un cul-de-sac inférieur rendrait donc cette puissante musculature inutile, tout comme l'absence éventuelle d'un sphincter pylorique rendrait l'existence du cul-de-sac inférieur, éminemment utile, voire même indispensable à la préparation du chyme.

La grande fréquence du type Rieder ne peut constituer en aucune façon le critérium de la forme normale. L'estomac, plus que tout autre organe, est exposé aux nuisances les plus diverses et les plus conséquentes : mauvais régime, libations, corset, etc. Chez l'enfant toutes ces nuisances n'ont guère le temps d'agir efficacement; aussi l'estomac de l'enfant présente-t-il le type de Holzknecht, le pylore étant le point le plus déclive.

En fait, la clinique démontre la fréquence énorme des gastrectasies; elle démontre même que l'estomac dilaté, ptosé reste souvent à la hauteur de sa tâche, se vide parfaitement et n'occasionne aucun trouble pathologique : cela grâce peut-être à un certain degré d'hypertrophie compensatrice de sa musculature comme il en advient au cœur en cas de lésions valvulaires. Et la radioscopie montre (voir plus loin : évacuation) combien une dilatation, même notable, est compatible avec un fonctionnement parfait de l'organe : *à fortiori* un estomac dilaté dans une faible mesure, sera-t-il toujours suffisant; ce début de dilatation échappe à l'observation clinique, mais n'échappera pas à l'observation radiologique, qui a pour précieux avantage précisément de démontrer les stades peu prononcés du processus morbide et d'imposer dès le début du mal un régime et un genre de vie conformes à l'hygiène.

La forme, la direction et la topographie de l'estomac se montrent sur l'écran fluorescent de la façon la plus nette après l'absorption d'un repas de bismuth; toutefois le lait de bismuth, additionné de gomme arabique ou de bol blanc, donnera les mêmes renseignements quoique d'une façon moins parfaite.

Leven et Barret ont proposé de déterminer les contours de l'estomac au moyen de la pilule de bismuth : après absorption de celle-ci, le sujet sera observé dans toutes les attitudes, la station, le décubitus latéral gauche et droit et le décubi-

tus dorsal. La pilule de bismuth, en vertu de sa pesanteur, glisserait toujours dans la portion la plus déclive et trahirait ainsi successivement tous les contours de l'estomac. Mais l'accolement des parois de l'estomac à l'état de vacuité rend ce procédé absolument illusoire; pour que celui-ci soit possible, l'estomac doit contenir un peu de liquide.

Espace de Traube ou chambre à air.

L'estomac renferme toujours une certaine quantité de gaz et ce gaz est sujet à des déplacements en rapport avec les attitudes du sujet. De même que les aliments, corps lourds, tendent toujours à s'amasser dans les parties inférieures de l'estomac, de même le gaz stomacal, corps léger, tend à gagner les parties supérieures de l'organe. Dans la station le gaz stomacal s'accumule sous la foliole gauche du diaphragme et forme là la chambre à air ou, pour parler le langage clinique, l'espace de Traube.

L'existence de cette zone gazeuse rend compte de la nature et de l'importance diagnostique de l'espace de Traube. Celui-ci forme un espace semi-lunaire et répond à la grosse tubérosité stomacale, séparée de la paroi thoracique par le sinus costo-diaphragmatique dans lequel s'insinuent le cul-de-sac pleural et le rebord antérieur de la base du poumon gauche. Cette disposition anatomique explique la difficulté extrême de la délimitation clinique du pôle supérieur de l'estomac, tandis que l'examen radioscopique établit cette limite avec la plus grande facilité et la plus grande précision.

Cette chambre à air se voit sur presque tous les sujets, mais devient particulièrement nette après un repas. Son aspect est variable, forme une zone claire triangulaire quand l'estomac est à jeun, et une zone claire ovalaire si l'estomac est rempli. Elle s'allonge et remonte pendant l'expiration, se tasse et descend pendant l'inspiration par suite de ses connexions étroites avec la foliole gauche du diaphragme (fig. 114 et suivantes).

A l'état de vacuité l'estomac ne montre sur l'écran fluorescent que les contours de sa grosse tubérosité, de sa chambre à air; celle-ci affecte en général la forme d'un triangle arrondi, à sommet inférieur. Dans la partie supérieure de cette zone claire, grâce à l'expansion du gaz, les parois stomacales sont fortement disjointes : elles arrivent à se rapprocher et à s'accoler dans la partie inférieure de cette zone et restent accolées dans toute l'étendue sous-jacente (fig. 116).

A l'état de vacuité l'estomac forme donc en quelque sorte un entonnoir dont

la partie évasée répond à la chambre à air et dont la tige répond au corps de l'organe.

Pendant l'inspiration le gaz stomacal est comprimé et tend à décoller, à déplisser les parois stomacales pour s'engager quelque peu dans la tige de l'entonnoir, mais avec l'expiration subséquente grâce au relâchement du diaphragme le gaz stomacal tend à s'élever et les parois stomacales un instant déplissées dans une petite étendue s'accolent de nouveau.

A l'état de plénitude et particulièrement après absorption de boisson, le niveau supérieur du contenu stomacal apparaît sous forme d'une ligne horizontale et la chambre à air affecte une forme ovalaire à grand axe transversal, horizontal.

Au point de vue de la physiologie du remplissage, nous pouvons reconnaître à l'estomac deux portions, deux zones, l'une supérieure, élargie, claire, remplie par le gaz (la chambre à air), et l'autre, inférieure, tubulaire, dans laquelle les parois stomacales sont accolées et forment une cavité virtuelle (fig. 116). Mode de remplissage.

Le cachet de bismuth (fig. 115) après avoir forcé le cardia, glisse le long du bord interne de la zone claire et s'arrête au fond de l'entonnoir. Leven et Barret, pour expliquer cet arrêt, admettaient en cet endroit l'existence d'un éperon, que l'anatomie ne confirme point. En réalité, l'arrêt est déterminé par le point de jonction des parois. Après cette halte plus ou moins prolongée, le cachet de bismuth gagne lentement la région pylorique, en déplissant les parois, ce qui n'est pas toujours sans difficulté.

C'est encore au fond de cet entonnoir que la pâte de bismuth va s'accumuler sous forme d'un triangle noir à base supérieure, mais elle ne rencontrera guère de difficultés à s'infiltrer dans la cavité virtuelle de l'estomac et à gagner le pôle caudal. En effet, nous verrons bientôt une traînée noire s'étendre petit à petit vers le pylore (fig. 119 et 129). Et si (fig. 129) la région pylorique contient un peu d'eau, nous verrons le bismuth, à un moment donné, gagner brusquement la grande courbure. La traînée noire de la pâte de bismuth sera donc plus ou moins interrompue dans la région inférieure de l'estomac correspondant au liquide : c'est là un procédé facile pour déceler la présence d'une petite quantité de liquide dans l'organe (gastrosucorrhée).

Si nous faisons ingérer un lait de bismuth (fig. 117 et 118) l'estomac étant toujours supposé à jeun, c'est-à-dire absolument vide, nous verrons ce lait de bis-

muth remplir la partie inférieure de l'entonnoir et y former une zone triangulaire à base supérieure bien horizontale. Quelques secousses imprimées au malade, quelques tapotements, même légers, sur la paroi abdominale antérieure seront transmis à la couche liquide que l'on verra onduler. Le lait de bismuth déplissera facilement les parois stomacales accolées. Aussi le niveau du liquide, s'il n'est pas maintenu par l'absorption de nouvelles quantités, s'abaissera-t-il rapidement et tout le liquide disparaîtra-t-il entièrement à cet endroit. Toutefois, l'arrêt momentané, que celui-ci a subi dans l'entonnoir stomacal, a été suffi-



FIG. 129. — ESTOMAC LÉGÈREMENT PTOSÉ CONTENANT UNE PETITE QUANTITÉ DE LIQUIDE. Administration de la pâte de bismuth.

sant pour permettre au bismuth de sédimenter, d'imprégner quelque peu la muqueuse du grand cul-de-sac et d'en dessiner très nettement les contours (fig. 119).

Au fur et à mesure que la quantité de liquide absorbée devient plus grande, le décollement des parois se prononce et si l'estomac est normal, c'est-à-dire si les tuniques musculaires n'ont rien perdu de leur contractibilité physiologique, le niveau définitif de la nappe atteint bientôt la zone claire. Si de nouvelles quantités sont encore absorbées, ce niveau ne change pas de situation précisément parce que l'estomac se distend de plus en plus. Que l'on fasse absorber à un sujet adulte et normal, ainsi que Leven et Barret l'ont établi, cinquante centimètres cubes d'eau, ou que l'on fasse absorber 200 et même 300 centimètres cubes

d'eau, le niveau supérieur du liquide reste toujours le même. Au-delà de ce volume celui-ci s'élève un peu en même temps que la largeur de l'ombre stomacale augmente notablement.

Si, au contraire, les tuniques stomacales sont insuffisantes, si l'estomac est dilaté, atonique ou ptosé, le mode de remplissage est tout différent : la nappe liquide s'élève proportionnellement à la quantité ingérée et son niveau supérieur qui, pour un estomac normal, était atteint avec 50 grammes, n'est ici atteint qu'avec plusieurs centaines de grammes. En d'autres termes, l'estomac normal semble se remplir presque d'emblée précisément parce que la tonicité des tuniques musculaires s'adapte à la quantité de liquide ingérée, tandis qu'un estomac dilaté se remplit à la façon d'un récipient inerte.

Motilité.

La motilité gastrique a retenu dans ces derniers temps l'attention des cliniciens; l'étude de la sécrétion gastrique, grâce à l'emploi de la sonde stomacale, avait pu prendre naguère en clinique une place capitale, attribuant aux phénomènes gastropathiques une origine sécrétoire. De tous côtés, à l'heure actuelle, une réaction incontestable se dessine contre de pareilles exagérations, et tous les auteurs récents, à peu d'exceptions près, assignent aux troubles de la motricité un rôle autrement important qu'aux troubles chimiques. C'est que la formule de la sécrétion normale n'est qu'une moyenne fictive, et les oscillations même considérables de cette moyenne n'indiquent pas toujours quelque trouble appréciable et peuvent se retrouver chez des individus normaux.

L'étude clinique prouve que les fonctions de l'estomac peuvent s'accomplir parfaitement quel que soit le taux de l'acide chlorhydrique, quel que soit le chimisme gastrique: l'expérimentation physiologique démontre que la digestion gastrique peut être complètement suppléée par la digestion intestinale, même chez le chien où le rôle de l'estomac est d'importance primordiale. D'ailleurs, les chirurgiens ont réalisé chez l'homme la gastrectomie partielle et même totale, et ont pu voir ainsi l'assimilation des matières alimentaires en dehors de la présence de l'estomac. Ce n'est pas à dire que les phénomènes chimiques soient sans importance aucune et que l'on puisse parler avec Holzknecht d'une débâcle de la théorie sécrétoire; bien au contraire, mais il importe de réagir contre les exagérations qui veulent justifier l'axiome de Germain Sée : « Les dyspepsies sont chimiques ou ne sont pas. » Que les troubles de motilité surviennent et les accidents dyspeptiques apparaissent. Aussi l'étude de la motricité de l'estomac accapare-t-elle l'at-

tention des cliniciens de plus en plus, et une méthode facile, sûre, dépourvue de tout désagrément et de tout danger doit-elle être la bienvenue. La méthode radioscopique semble répondre déjà, à l'heure actuelle, à tous les desiderata d'une investigation complète et précise de la motricité stomacale : mieux que toute autre méthode elle nous permet d'étudier la contractibilité, la tonicité des parois stomacales et enfin le temps nécessaire à l'évacuation totale de l'estomac.

Rien de plus saisissant que l'aspect d'un estomac en état de vif péristaltisme. L'absorption d'un lait de bismuth suffit déjà, à lui seul, à cette étude, mais le repas de bismuth donne des images particulièrement frappantes. Un repère métallique sur l'ombilic de par sa fixité mettra en relief la mobilité des contours stomacaux. Le lait de bismuth, aussitôt absorbé, commence à sédimenter, à gagner la partie la plus déclive de la grande courbure pour former une grosse tache noire plus ou moins semi-lunaire. Sans tarder, particulièrement chez les sujets nerveux, le péristaltisme s'installe; une encoche plus ou moins profonde, l'onde péristaltique, glisse le long de la grande courbure, soulève la masse noire de bismuth et vient mourir près du pylore. A la première onde succède une seconde, puis d'autres encore, sans arrêt, et la rapidité de leur course peut être quelquefois telle qu'il est fort difficile de dessiner sur le verre de l'écran la silhouette de chacune d'elles.

Le péristaltisme de l'estomac soulève, malaxe, tasse, repousse, divise la masse de bismuth, si bien que la silhouette de celle-ci change à chaque instant de forme, de direction, de situation et d'épaisseur. Ajoutez enfin à tous ces mouvements si variables du péristaltisme, les mouvements d'ascension et de descente qu'impriment à cette masse noire de bismuth chaque phase de l'acte respiratoire.

Evacuation

A quelques centimètres du pylore, sur la grande courbure, apparaît une encoche fixe qui s'approfondit rapidement et divise bientôt la masse du bismuth en deux parties inégales (fig. 130, I et II) : l'une, la plus grosse, située en deça de l'encoche, répond au corps de l'estomac et reste sujette à tous les mouvements péristaltiques; la seconde, la plus petite, située au delà de l'encoche, répond à l'antre du pylore qui ne tarde point à se contracter et à chasser son contenu à travers le pylore dans le duodénum sous les yeux de l'observateur. Et comme la valvule pylorique n'admet au passage qu'un mince filet d'aliment bismuthé, filet trop mince pour être visible sur l'écran fluorescent, il s'ensuit que trois masses noires de grandeur et de formes très inégales (fig. 130, III) séparées

[illegible] ent leur silhouette sur l'écran fluoroscopique au [illegible] ntre; les deux espaces clairs répondent l'un au [illegible] l'anneau pylorique; les trois masses noires répon- [illegible] dérable, au contenu de la cavité générale de l'es- [illegible] à l'antre du pylore, et la troisième, allongée et [illegible] ère portion du duodénum.

FIG. [illegible] — CONTRACTION DE L'ANTRE PRÉPYLORIQUE.

[illegible] du [illegible] : le [illegible] bis- [illegible] avec [illegible] ide- [illegible] orte [illegible] aci- [illegible] nous

pouvons dire : ce mode d'évacuation était déjà connu des anciens physiologistes, et Brillat-Savarin le décrit en ces termes : « Elle (la masse alimentaire) passe » par le pylore et tombe dans les intestins : une autre lui succède, et ainsi de » suite, jusqu'à ce qu'il n'y ait plus rien dans l'estomac, qui se vide, pour ainsi » dire, par bouchées, de la même manière dont il s'était rempli. » (Brillat-Savarin : *Physiologie du Goût.*)

L'examen radioscopique démontre facilement que les aliments séjournent plus ou moins longtemps dans l'estomac, suivant leur nature. « L'eau, qui n'a pas » besoin d'être digérée pour être absorbée, traverse l'estomac sans s'y arrêter » quand elle est *prise à jeun.* Au bout d'une demi-minute, elle se présente à l'ou- » verture d'une fistule située au haut de l'intestin grêle d'un homme et au bout » de six minutes on la trouve dans le cœcum d'un cheval à jeun. » (Béclard : *Traité élémentaire de physiologie*, 2e édition, Paris, 1856.) En effet, l'écran fluoroscopique montre à toute évidence que le niveau de la nappe liquide commence à s'abaisser immédiatement après l'ingestion et s'abaisse progressivement. Mais il n'en est plus de même si l'eau est absorbée concurremment avec des aliments; les masses alimentaires ont à subir une élaboration, une malaxation et une trituration dont la durée est variable avec leurs propriétés; les études cryoscopiques ont montré que le contenu stomacal tend toujours à se rapprocher d'un point cryoscopique oscillant, dans des limites assez larges, autour de $\Delta = 0{,}37$. Il est évident que l'eau ingérée à jeun, grâce à la sécrétion gastrique, peut atteindre rapidement ce point cryoscopique, tandis que les aliments et les boissons ordinaires, présentant en général un point cryoscopique allant jusque $\Delta = 3$ ou 4, voire 5, exigent une élaboration beaucoup plus prolongée.

En clinique, il est de la plus haute importance de déterminer par la durée du séjour des aliments dans l'estomac, la force motrice de celui-ci; aussi les procédés cliniques, pour établir cette durée, sont-ils très nombreux et consistent-ils essentiellement dans l'analyse d'un repas d'épreuve après un certain temps de digestion. Mais le cathétérisme est une intervention toujours désagréable, voire dangereuse et la diversité des repas d'épreuve préconisés prouve les défectuosités de ce mode d'exploration.

La radioscopie nous permet d'apprécier la valeur de la motilité gastrique de la façon la plus facile et la plus précise; il suffit de faire absorber 30 grammes de sous-nitrate de bismuth incorporé dans 200 grammes de bouillie, de panade ou

de purée : le sujet d'observation est soumis à l'examen radioscopique d'heure en heure après l'absorption de ce repas. Si l'estomac est normal, l'évacuation doit être complète au bout de trois heures et alors aucune ombre nette ne sera perceptible sur l'écran.

Le Docteur Schwarz, de Vienne, s'est appliqué à étudier au point de vue radiologique les fonctions sécrétoires de l'estomac. Il utilise à cet effet des capsules fibro-dermiques contenant 4 grammes de sous-nitrate de bismuth et 25 centigrammes de pepsine. Le patient à jeun consomme un petit pain, 200 grammes de thé et à la suite de ce repas absorbe une capsule. Il se met aussitôt en décubitus latéral gauche, de façon à empêcher le passage de la capsule dans l'intestin; il est soumis ensuite de demi-heure en demi-heure à l'examen radioscopique; si l'écran floroscopique montre, au lieu d'une tache noire ronde à contours nets, une ombre étalée, diffuse, c'est que la capsule est perforée, c'est que la substance fibro-dermique a été digérée et dissoute et a mis le bismuth en liberté. Sécrétion

Si la substance est mise en liberté :

Au bout de 1 heure 1/2, il y a forte hyperacidité.

Au bout de 2 heures, il y a hyperacidité légère.

Au bout de 2 heures 1/2, il y a acidité normale.

Au bout de 3 heures 1/2, il y a hypoacidité modérée.

Au bout de 4 heures à 4 heures 1/2, il y a hypoacidité.

Et au delà de 5 heures, il y a anacidité.

Ce procédé n'est pas encore entré dans le domaine de la pratique et semble passible de tous les reproches que l'on a adressés à l'emploi des capsules de même nature combiné avec l'analyse chimique des urines.

§ III. — INTESTINS

Tandis que l'intestin grêle échappe encore à l'examen radioscopique, le gros intestin y est accessible dans tous ses segments, et s'il est distendu par des gaz ou par des matières stercorales concrètes il est même directement visible sur l'écran fluoroscopique sans artifice aucun de technique. Technique

L'exploration de l'intestin grêle ne peut être entreprise qu'après administration du repas de bismuth; l'exploration du gros intestin, au contraire, est possible par deux méthodes différentes.

La première méthode consiste à administrer un lavement bismuthé : 100 grammes de sous-nitrate de bismuth sont délayés dans un demi-litre d'eau ou de lait. Afin d'obvier à la sédimentation rapide du sel de bismuth, il est recommandable d'ajouter une forte quantité de kaolin au liquide véhiculaire ou bien d'incorporer le sel dans un litre d'huile d'olive; afin d'abolir le péristaltisme d'ailleurs relativement faible du gros intestin, on pourra ajouter avec avantage quelques gouttes de laudanum. Il est évidemment de toute nécessité de porter le liquide à la température du corps humain et de débarrasser le côlon de son contenu au moyen d'un lavement évacuant préalable.

Le liquide bismuthé sera introduit dans l'intestin au moyen d'une sonde rectale souple et pendant cette opération le sujet se placera successivement dans le décubitus dorsal, dans le décubitus latéral droit et gauche et même dans le décubitus ventral. Le massage simultané portant sur les différents segments du gros intestin facilitera le déplacement et le cheminement de la masse bismuthée.

Comme la sonde rectale s'enroule le plus souvent dans l'ampoule rectale qu'elle dilate et qu'ainsi le bismuth arrive difficilement à imprégner la muqueuse de tout le gros intestin, des auteurs ont conseillé l'application du proctoscope dans la position genu-pectorale : la sonde rectale est glissée à travers le spéculum dans l'S iliaque et dans le côlon ascendant et grâce à ce cathétérisme profond il est facile d'introduire le bismuth dans toutes les portions du gros intestin.

La seconde méthode consiste à faire absorber par la voie stomacale le repas de Rieder et à procéder à l'examen radiologique après un délai de 12 à 24 heures : toutefois ce mode n'est pas sans inconvénient en raison du temps très variable que met la masse de bismuth à parcourir l'intestin grêle et à déboucher dans le côlon.

On peut soumettre le côlon ainsi préparé à l'examen radioscopique ou à l'examen radiographique; le premier suffit dans la plupart des cas à tous les desiderata de la clinique. L'examen radiographique sera exécuté dans la station et l'ampoule sera centrée directement sur l'ombilic que l'on aura soin de recouvrir d'un repère métallique. Le tube sera placé à une distance minima de 50 centimètres de la région dorsale : le temps de pose sera réduit au strict minimum

(30 à 40 secondes) afin d'éviter les déplacements intestinaux dus à la fois aux mouvements respiratoires et au péristaltisme : un écran renforçateur rendra ici les plus grands services; enfin pendant le temps de pose le thorax sera arrêté en état inspiratoire.

L'étude radiologique de l'intestin grêle n'est même pas encore, à l'heure actuelle, ébauchée; aussi ses applications à la clinique sont-elles de minime importance bien que certains auteurs soient parvenus à établir la présence et le siège d'un rétrécissement intestinal. Les anses intestinales projettent sur l'écran une image très diffuse dépourvue de tout détail : toutefois on peut poursuivre le trajet du cachet de bismuth ou des aliments bismuthés à travers la plupart des circonvolutions intestinales depuis l'estomac jusqu'au cœcum et se rendre compte ainsi de la vitesse avec laquelle ces substances se déplacent. Le bismuth se décèle déjà une demi-heure après l'ingestion du repas de Rieder dans quelques anses situées entre les deux symphyses sacro-iliaques; une ou deux heures après, dans de nombreuses circonvolutions situées dans la partie médiane du ventre et dans la fosse iliaque droite; trois heures après, dans les segments intestinaux avoisinant le cœcum; et déjà quatre heures après, il franchit la valvule de Bauhin et pénètre dans le côlon ascendant. En général le passage des aliments bismuthés, de l'estomac dans le cœcum, comporte une durée de trois à six heures, mais cette durée est soumise à de grandes variations. Description

Quelle que soit la méthode choisie, tous les segments du gros intestin sont particulièrement visibles jusque dans leurs détails. Le côlon présente dans toute son étendue de chaque côté de sa ligne médiane une série de dilatations, de cellules plus ou moins grandes séparées par des sillons transversaux, espèces de cloisons incomplètes. Ces rétrécissements et ces bosselures donnent à son image radioscopique un aspect des plus caractéristique (fig. 131).

Le *cœcum* qui constitue la partie la plus large de tout le tractus intestinal se différentie aisément d'avec les anses voisines de l'iléon grâce à ses bosselures et à ses sillons transversaux. *L'appendice vermiculaire* échappe à l'investigation, mais des calculs appendiculaires ont pu être démontrés par la radiographie, calculs qu'il faut se garder de confondre avec des calculs uréthéraux.

Le côlon ascendant montre généralement une direction assez verticale dans le flanc droit et se trouve souvent recouvert à l'état de vacuité par des anses intestinales.

[illegible] dirige obliquement de droite à gauche et de bas en [illegible] gère convexité vers le bas : il est soumis aux inflexions [illegible] i qu'il peut s'infléchir en bas, atteindre le détroit su- [illegible] rosités très considérables affectant la forme d'un U, [illegible] l'un S, etc... On a souvent soulevé la question de sa- [illegible] de la gastroptose ou inversement ; l'examen radiolo-

[illegible] — Le gros intestin après lavement bismuthé

[illegible] pas de parallélisme rigoureux entre les degrés du dé- [illegible] sverse se [illegible] t même [illegible] ux con- [illegible] se s'ac- [illegible]

[illegible] est par [illegible] n voit le [illegible] la fosse [illegible] d'autant

plus réduit et le côlon transverse plus allongé, ce qui prédispose aux inflexions les plus considérables de celui-ci. Le côlon transverse passe souvent au-devant de l'estomac qu'il croise : il peut recouvrir même le lobe gauche du foie et plus rarement le lobe droit.

L'angle splénique du côlon est très aigu et solidement fixé par le ligament phrénico-colique. Cette double particularité explique la stagnation fréquente de gaz et des matières fécales dans le côlon transverse et doit jouer un rôle beaucoup plus important qu'on ne pense dans l'étiologie de la constipation et même de l'obstruction. L'angle hépatique au contraire est loin d'être aussi fixe et est par conséquent facilement sujet à la ptose.

Le côlon descendant est notablement plus long que le côlon ascendant et est recouvert à l'état de semi-vacuité par les anses intestinales. Dans sa partie supérieure il se trouve souvent derrière la portion gauche du côlon transverse et si ces segments intestinaux sont distendus par les gaz la région située sous la foliole gauche du diaphragme présente à l'examen radioscopique une série de diverticules clairs superposés, séparés par des cloisons transversales noires sur lesquelles se projette la silhouette de la chambre à air de l'estomac : dans ces conditions il est fort difficile de différentier les bosselures appartenant au côlon transverse de celles appartenant au côlon descendant.

Le rectum se révèle tout entier dans le bassin et se trahit généralement par l'accumulation abondante de matières fécales de son ampoule rectale.

Une orientation sommaire sur la situation du gros intestin est même possible sans recourir à l'administration du lavement bismuthé ou du repas de bismuth dans beaucoup de cas; il suffit de comprimer vigoureusement l'abdomen et alors le gros intestin distendu en général par les gaz se révélera sous forme d'un long ruban clair à contours sinueux. Cette exploration si rapide et si expéditive est de la plus grande utilité dans le massage abdominal. Ainsi que nous l'avons vu, le côlon est loin de circonscrire les circonvolutions intestinales, comme on le croit généralement, et en outre, son trajet n'est pas toujours reconnaissable exactement par l'exploration clinique : le massage classique du côlon, loin de provoquer le cheminement des matières stercorales vers l'ampoule rectale, peut alors, au contraire, atteindre un effet diamétralement opposé.

CINQUIÈME PARTIE

LE THORAX : CŒUR ET AORTE

LE THORAX — CŒUR ET AORTE

Technique

La radioscopie et la radiographie simples. — Comme la recherche de la grandeur et des dimensions du cœur est ici d'importance capitale, la technique doit s'évertuer à éviter toute déformation et tout agrandissement si minimes qu'ils puissent être. Or, ceux-ci (page 19) sont inhérents à la radiographie et radioscopie ordinaires, c'est-à-dire à toute projection centrale; au début de l'ère radiologique, alors que le radiologue ne disposait que d'une instrumentation bien imparfaite et particulièrement d'ampoules incapables de supporter des charges électriques fortes et prolongées, il fallait, pour avoir une image nette du cœur, placer le sujet d'observation à une distance assez faible du foyer radiogène, et dans ces conditions la déformation et l'agrandissement étaient si considérables qu'il fallût renoncer bientôt à ce procédé pour établir les dimensions exactes du cœur.

Un autre facteur intervient ici encore pour accentuer les défectuosités de la silhouette; en effet, le cœur se trouve, quelle que soit la position du corps, à une notable distance de la surface réceptrice de l'image, distance variable suivant les différentes parties de l'organe. Si la pointe du cœur ne se trouve en général qu'à 4 centimètres de la face antérieure du thorax, l'oreillette droite, région la plus éloignée, en est à une distance moyenne de 8 centimètres; l'oreillette donnera donc un agrandissement considérable (voir page 29) si l'anticathode se trouve à 50 centimètres.

On a cherché à calculer la valeur de cet agrandissement et à arriver ainsi par la solution d'une simple règle de trois au chiffre réel de toutes les dimensions : mais pour que ce calcul fût irréprochable, il faudrait connaître la distance exacte qui sépare les différentes régions du cœur de la surface réceptrice

de l'image; or, ces distances varient à l'état normal et à l'état pathologique de sujet à sujet.

Enfin, un défaut, plus grave encore que l'agrandissement, réside dans la déformation qu'imprime toute projection centrale à la silhouette d'un corps plus

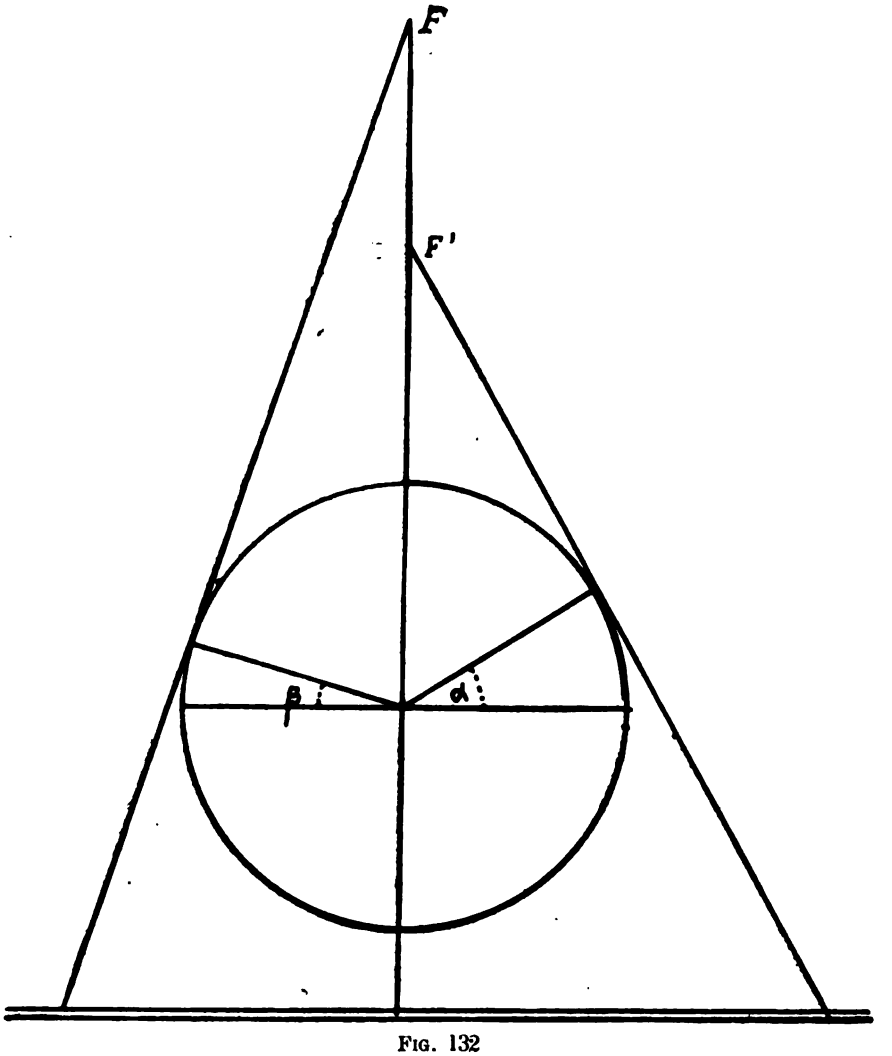

Fig. 132

F' projette sur l'écran un point plus éloigné du diamètre horizontal du cercle que F : $\alpha > \beta$

ou moins rond, plus ou moins ovalaire comme le cœur; en effet, si la distance du foyer radiogène est petite, nous ne projetons pas sur la couche sensible le contour périphérique de l'organe (figure 132). Plus cette distance est petite, plus la dé-

formation est considérable et plus le contour de la silhouette répond à des parties moins périphériques et plus voisines de l'ampoule.

Un examen radioscopique est presque dans tous les cas suffisant : il est même supérieur à l'examen radiographique parce qu'il a l'avantage précieux de montrer tous l s mouvements des organes intra-thoraciques et de donner rapidement une multitude de projections différentes dont on peut fixer l'image sur papier-calque. Ce n'est pas à dire que la radiographie soit toujours sans valeur ici; mais encore doit-elle de préférence être précédée d'un examen radioscopique complet qui permettra de vérifier l'opportunité et l'exactitude de la position radiographique désirée.

L'examen radiographique peut être exécuté dans le décubitus ou dans la station; la première position exige une table permettant de fixer l'ampoule par-dessous afin de réaliser la radioscopie d'orientation préalable; sous le contrôle de l'écran on placera le sujet dans la position convenable et celle-ci étant acquise on remplacera l'écran par la plaque. On procédera encore de la même manière pour la radiographie dans la position verticale. Dans les deux attitudes l'ampoule sera centrée à peu près au niveau de la sixième vertèbre dorsale.

L'examen radioscopique doit s'exécuter avec les précautions et dans les conditions habituelles nécessaires à son maximum de rendement : adaptation rigoureuse de la rétine à l'obscurité (voir page 216), mobilité de l'ampoule dans tous les sens (voir page 220), centrage exact de l'ampoule, diaphragme, etc...

L'ORTHODIAGRAPHIE. — Afin de tourner toutes les difficultés signalées et de rendre l'exploration du cœur par les rayons X applicable à tous les cas de la clinique, Levy-Dorn montra le premier que la projection parallèle (fig. 133) établit les dimensions exactes de tout organe et Moritz, appliquant ce principe à la radioscopie, construisit le premier appareil basé sur cette idée fondamentale, appareil qu'il dénomma orthodiagraphe (page 32 et suivantes). Quel que soit le modèle d'orthodiagraphe que l'on emploie, on délimite au moyen du crayon de l'appareil, par des pointages successifs et aussi nombreux que possible, les différents contours du cœur. Pendant toute l'opération, le sujet évitera les grands mouvements respiratoires, respirera tranquillement et l'opérateur ne cherchera à fixer ces points de repère que sur le cœur en diastole, période notablement

plus longue que la systole : car, en raison du peu de durée de celle-ci, la détermination systolique présente des difficultés techniques que seule une véritable virtuosité parvient à surmonter. Afin d'éviter toute erreur, il est utile de relever

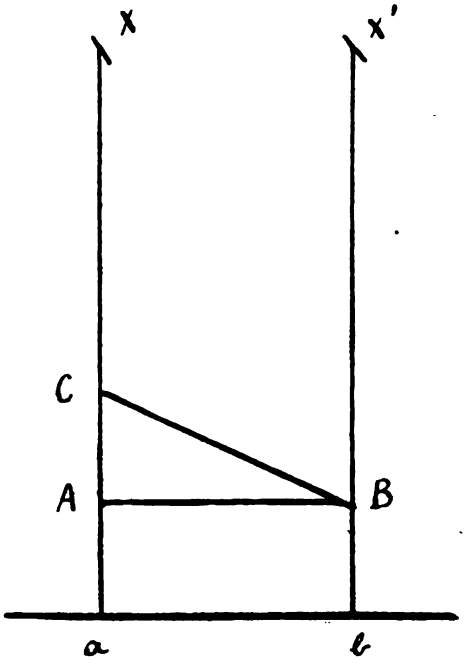

Fig. 133. — Projection parallèle : le foyer cathodique se déplace de x en x'.

le contour à deux reprises immédiatement successives. On réunit ensuite, arbitrairement il est vrai, tous ces points de repère par un trait continu (fig. 145).

Le tracé peut être relevé soit sur la peau du sujet, soit sur une feuille de papier. Le premier procédé présente des avantages incontestables; il offre des repères naturels (mamelons, côtes, etc.) fidèles et nombreux et permet de contrôler de la façon la plus facile et la plus exacte les résultats de la percussion; ensuite tout déplacement latéral ou vertical du sujet ne peut engendrer d'erreur: enfin la photographie subséquente de la région thoracique ainsi repérée donne un document qui peut être comparé à des photographies ultérieures prises dans des conditions identiques de technique.

La détermination orthodiagraphique sur une feuille de papier est un procédé peut-être moins exact parce que tout déplacement du sujet, même minime,

entraîne fatalement des erreurs : mais toutefois, c'est le procédé le plus facile, et de ce fait le plus en usage.

Tout orthodiagraphe doit donc être muni d'un dispositif de contention destiné à éviter autant que possible tous les déplacements : déplacement vertical, déplacement latéral et torsion du thorax : la position couchée présente de plus grandes garanties d'immobilisation que la position verticale.

Orthophotographie. — Nous avons déjà exposé page 34 les défauts dont la méthode orthodiagraphique est passible; dangers pour l'opérateur par manque de protection : absence de parallélisme entre certains diamètres du cœur et le plan récepteur de l'image, et enfin erreurs subjectives inhérentes à tout procédé radioscopique. Or, ce sont ces dernières qui ont déterminé certains auteurs à s'adresser à la plaque photographique : celle-ci offre à la fois des garanties d'objectivité et une sensibilité plus grandes que notre rétine. C'est auteurs remplacèrent l'appareil à dessiner de l'orthodiagraphe par une plaque photographique et projetèrent sur celle-ci les contours cardiaques au moyen d'un tout petit faisceau de rayons X passant à travers un diaphragme très réduit (1 centimètre). Mais ici se présentent des difficultés techniques extrêmes que Rieder cherche à éviter de la façon suivante : il conseille de prendre d'abord un orthodiagramme suivant la méthode usuelle, de glisser ensuite la plaque sous le dessin et de poursuivre enfin les contours ainsi obtenus au moyen du crayon de l'appareil : inévitablement dans ces conditions, le mince faisceau de rayons X diaphragmé parcourra les contours du cœur en les projetant sur la couche sensible.

Sans aucun doute, l'orthodiagraphie entre des mains expérimentées est une méthode expéditive, sûre pour établir les dimensions du cœur avec toute l'exactitude que peut exiger la clinique ; nonobstant elle n'est pas à même de nous donner la forme exacte de l'organe, forme qui varie à l'état normal déjà, forme qui varie davantage à l'état pathologique et qui peut présenter de ce fait une importance capitale; en effet, le contour est déterminé par des points de repère, nombreux il est vrai, mais qui ne forment pas néanmoins une ligne continue, points qu'il faut donc réunir d'une façon arbitraire.

La téléradiographie ou téléröntgénographie. — Köhler montra récemment tous les avantages de la radiographie à longue distance (1 mètre et demi à 2 mètres) : à l'heure actuelle, ce procédé ne souffre plus guère de difficultés, grâce

aux ampoules à anticathode renforcée, capables de supporter une charge électrique forte et prolongée. Nous avons montré (pages 29 et suivantes) qu'à la distance de deux mètres l'agrandissement et la déformation ne peuvent comporter qu'une erreur minime réellement négligeable. En effet, si la pointe du cœur est à 4 centimètres de distance de l'écran et à 8 centimètres de la ligne médiane, son agrandissement ne sera que de 1,6 millimètres (fig. 134).

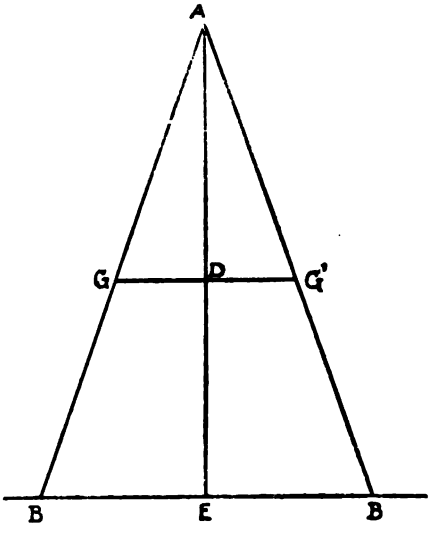

FIG. 134

A 2 mètres de distance, $\frac{EB}{DG'} = \frac{AE}{AD}$ ou $\frac{x}{8} = \frac{200}{196}$

$$x = \frac{1600}{196} = 8\,\text{cm.}\,16$$

Grâce donc à la téléradiographie, il est possible de calculer, si pas plus, assurément aussi exactement sur l'image de la couche sensible que sur un orthodiagramme, toutes les dimensions du cœur : mais, précieux avantage, la couche sensible nous donne une image absolument objective de la forme du cœur et de certains détails endo ou péricardiaques qui échappent à l'œil le plus sensible et le plus exercé: telle, par exemple, la projection des côtes sur la silhouette du cœur, tel l'abouchement de la veine cave dans l'oreillette, telles les variations de densité des ombres des différentes régions du cœur.

Ce n'est pas à dire qu'il faille préférer la téléradiographie de Köhler à l'orthodiagraphie en toute circonstance: l'orthodiagraphie est une méthode radioscopique simple et rapide; la téléradiographie, au contraire, implique toutes

les manipulations photographiques lentes et coûteuses : mais pourtant celle-ci constitue une amélioration et un complément appréciables de la technique du cœur. Elle ne comporte d'ailleurs aucune difficulté particulière : la puissance des appareils radiogènes permet d'obtenir une impression convenable de la plaque au bout d'un temps relativement court; et même dans ces derniers temps, différents constructeurs offrent une instrumentation nouvelle (bobine de Rosenthal à segmentations du circuit primaire et du circuit secondaire) capable de donner en quelques secondes une image du thorax comme, d'ailleurs, de toute autre région du corps, dans les conditions usuelles de la technique, c'est-à-dire sans intervention de tout artifice (plaques extra-sensibles, écran renforçateur). Cette nouvelle voie de la technique est pleine de promesses que l'avenir réalisera fatalement : elle constituera un progrès énorme dans tous les domaines de la radiologie et particulièrement dans l'exploration de tous les organes soumis à des mouvements involontaires.

Téléradioscopie. — Les considérations émises au sujet de la téléradiographie doivent déterminer le radiographe à placer son patient à forte distance du foyer radiogène dans tout examen radioscopique du thorax et des organes abdominaux ; l'ampoule se trouvera à la distance maxima compatible avec une luminescence suffisante de l'écran fluorescent; c'est là une règle de technique (page 21) qu'il importe d'observer en toute circonstance, et dont l'inobservation pourrait exposer ici, dans l'étude du cœur, à des erreurs conséquentes.

La distance de 1 mètre est un strict minimum qu'il est utile, qu'il est nécessaire même de dépasser notablement: avec une ampoule quelque peu usagée, supportant une charge électrique assez conséquente, compatible avec l'invariabilité de son vide, l'immense majorité des examens du cœur et des poumons peuvent être exécutés facilement à une distance de deux mètres, quelle que soit la position du sujet : dans ces conditions, à moins qu'il ne s'agisse d'une exactitude mathématique, on peut renoncer à l'orthodiagraphie ou à la téléradiographie: le tracé du cœur pourra être relevé directement sur un papier-calque et permettra ainsi de traduire en chiffres toutes les dimensions du cœur avec une précision très suffisante. Sans aucun doute, la téléradioscopie tout comme l'orthodiagraphie ne sont pas à l'abri d'erreurs subjectives; mais ces erreurs sont négligeables dans la pratique courante de la clinique.

La silhouette du thorax et des organes intra-thoraciques varie considérablement de forme avec le déplacement de l'incidence du rayon normal et avec la position du sujet exploré.

Examen antérieur

Le rayon normal traverse le thorax (fig. 135) d'arrière en avant dans le plan médian du corps : le sujet fait face à l'observateur et l'écran fluoroscopique est appliqué contre la face antérieure du thorax. C'est la position de

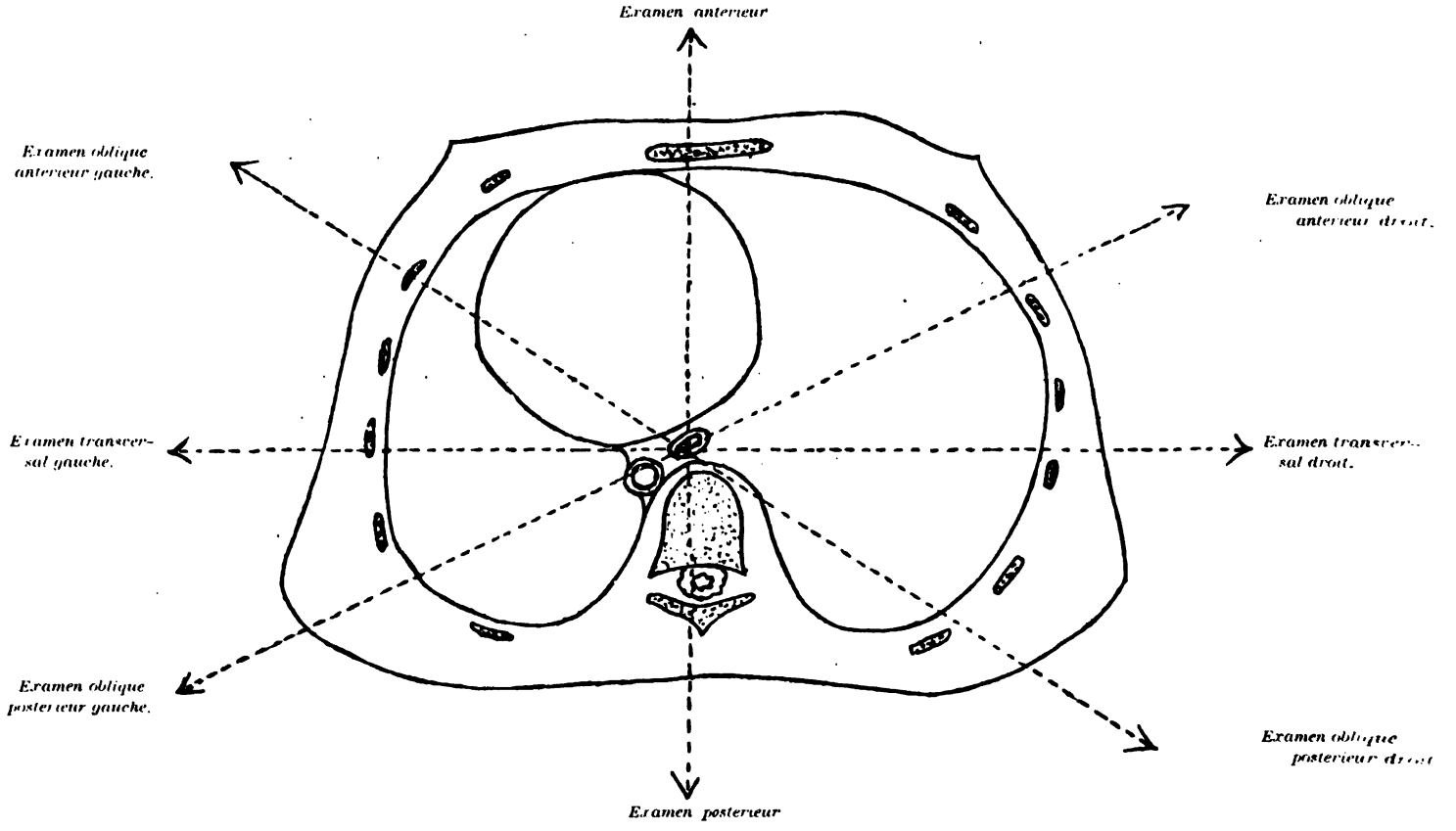

FIG 135. — COUPE SCHÉMATIQUE DU THORAX

choix presque exclusive dans tout examen orthodiagraphique; c'est encore la position de choix pour la radiographie, soit que le sujet se trouve couché dans le décubitus ventral sur la plaque photographique, soit qu'il se trouve dans la station verticale.

Nous observons deux champs latéraux clairs (fig. 136) sur lesquels se projette le grillage costal et une ombre médiane. Celle-ci est constituée par la pro-

[illegible] ceaux, de la colonne vertébrale et du sternum et [illegible] nds, un bord latéral droit vertical, un bord latéral [illegible] rieur horizontal et un sommet.

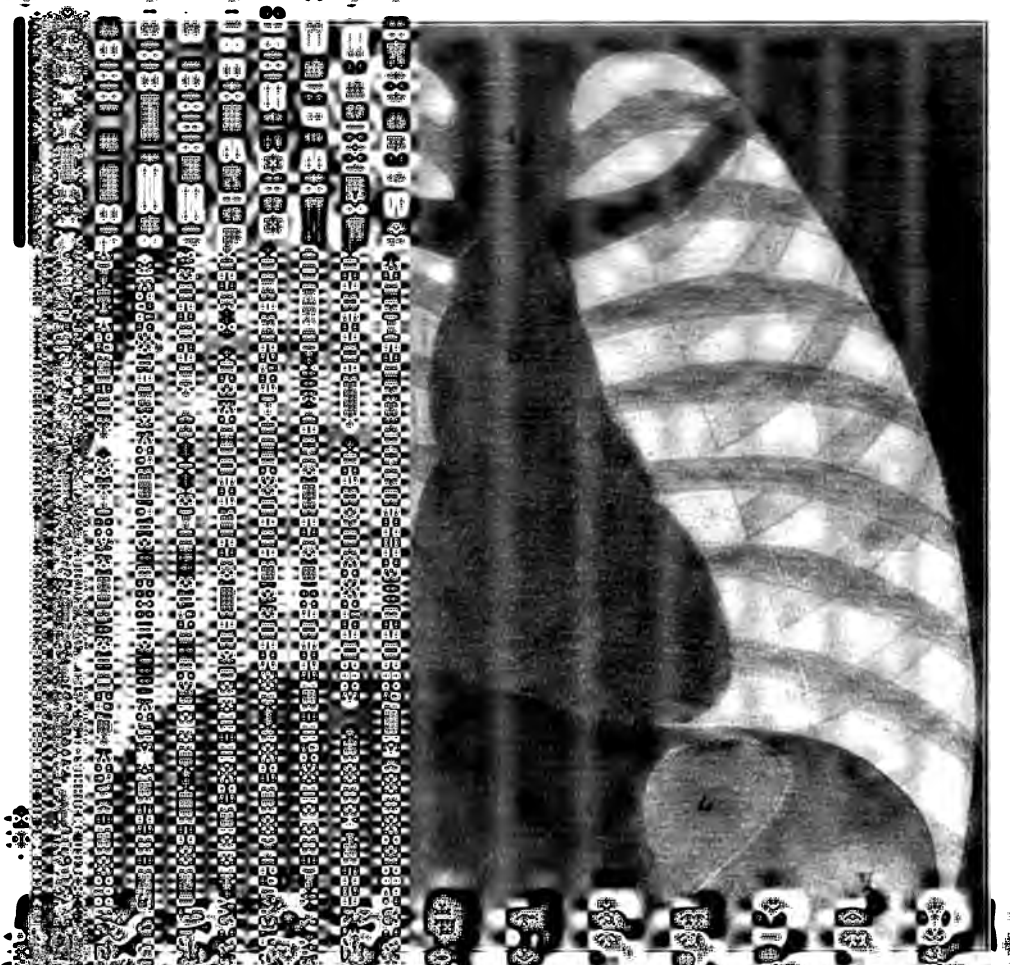

[illegible] le [illegible] à [illegible] le [illegible] ar

[illegible] dépassant assez notablement l'ombre de la colonne [illegible] à l'oreillette droite. En diaphragmant convenable- [illegible] voir les pulsations de cette oreillette et même son [illegible] angle rentrant surtout visible pendant l'inspira- [illegible] avec la foliole droite du diaphragme (sinus phré- [illegible]

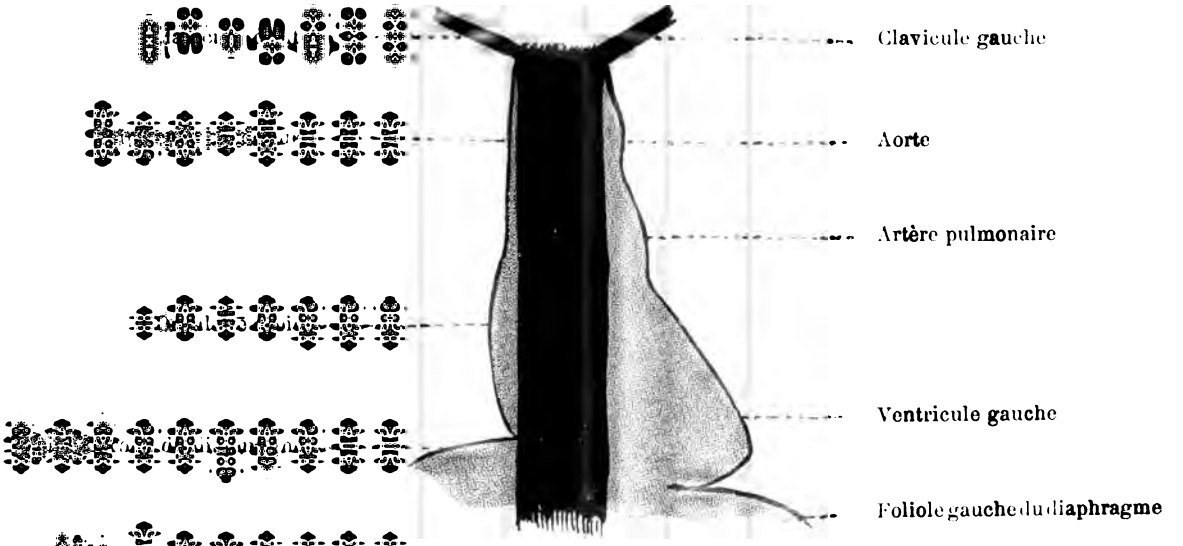

[illegible] L'OMBRE MÉDIANE CARDIO-VASCULAIRE (la colonne vertébrale est en noir)

[illegible] 37) est oblique de haut en bas et de dedans en dehors; [illegible] haut en bas au contour gauche de la colonne verté- [illegible] à l'artère pulmonaire et au ventricule gauche : aorte, [illegible] ricule gauche y dessinent trois arcs superposés.

[illegible] gauche [illegible] haut, en [illegible] ombre [illegible] le; tan- [illegible] léreux ; [illegible] organes [illegible] deux la [illegible] ge qui [illegible] but.

[illegible] inct dans la plupart des cas; pour le mettre en [illegible] ment et même faire exécuter au sujet une légère [illegible] al, soit à droite soit à gauche. Les mouvements [illegible] nt perceptibles : aussi certains auteurs rappor- [illegible] ion de l'auricule ou de l'oreillette gauche.

[illegible] able forme le contour du ventricule gauche dont [illegible] stoliques.

[illegible]) repose sur le diaphragme et n'est visible [illegible] répond au ventricule gauche; sa moitié droite [illegible] nais n'est pas délimitable par suite de la super-

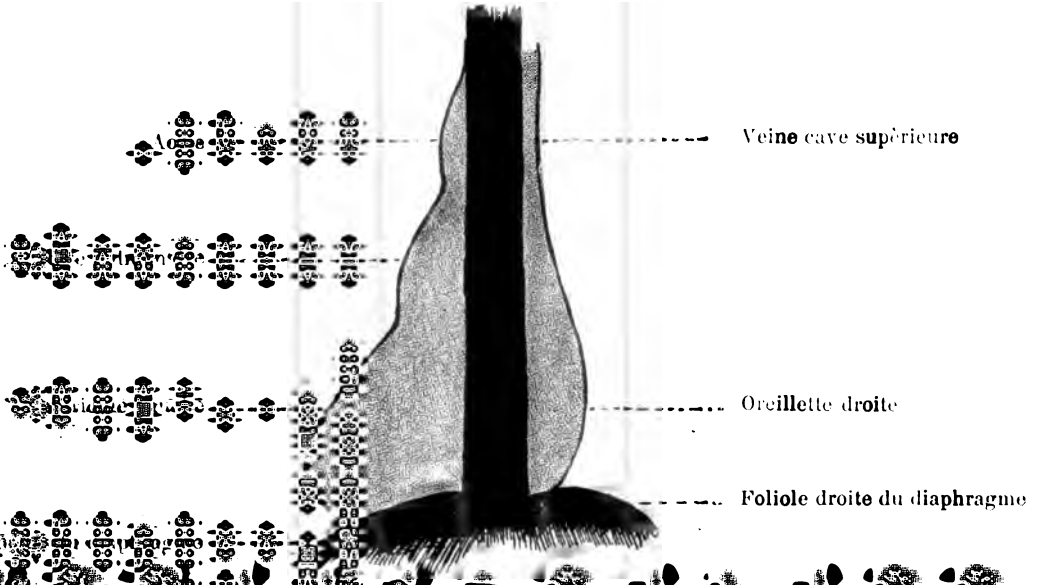

[illegible] a- [illegible] e [illegible] fo- [illegible] ie [illegible] et [illegible] vi-

cale jusqu'au niveau de la quatrième vertèbre dorsale. A travers la silhouette claire de la trachée-artère on peut observer les corps vertébraux, les apophyses épineuses et les disques intervertébraux.

Cette ombre médiane ne présente pas partout la même opacité; les parties périphériques répondant au ventricule gauche et à l'oreillette droite sont moins sombres que la zone médiane répondant à la colonne vertébrale.

Examen postérieur

Le rayon normal (fig. 135) pénètre d'avant en arrière; le sujet tourne le dos à l'observateur et l'écran fluoroscopique est appliqué contre la face postérieure du thorax.

Les données de cet examen ressemblent à peu près à celles de l'examen précédent, mais la situation des différentes zones est inverse; ce qui dans l'examen antérieur était à droite de l'observateur est ici à sa gauche et inversement. La colonne vertébrale appliquée directement contre l'écran donne une ombre nette, tandis que la projection du cœur devient plus grande et moins sombre; cette particularité disparait toutefois si l'anticathode se trouve à forte distance. Dans l'examen orthodiagraphique et téléradiographique les images de l'examen antérieur et de l'examen postérieur sont d'égale grandeur et exactement superposables (fig. 138).

Examen latéral gauche

Le sujet présente à l'observateur son flanc gauche (fig. 135) et relève les bras au-dessus de la tête; le rayon normal traverse le thorax transversalement de droite à gauche et l'écran fluorescent est appliqué contre l'aisselle gauche. Ce procédé d'investigation n'est applicable avec succès que sur des personnes maigres, femmes et enfants, tandis qu'il échoue chez des personnes corpulentes: car le diamètre transversal du thorax est notablement supérieur à son diamètre antéro-postérieur.

Les trois composantes de l'ombre médiane de l'examen antérieur se trouvent ici complètement dissociées; cette position (fig. 139) permet donc de reconnaître trois zones sombres dérivant du sternum, du cœur et de la colonne vertébrale et trois zones claires alternant avec les précédentes.

Le sternum recouvert par la peau et le tissu sous-cutané projette une ombre étroite, oblique de haut en bas et d'arrière en avant, allongée, s'étendant du cou jusqu'au diaphragme.

L'espace rétro-sternal forme un triangle clair s'élargissant et s'éclaircissant pendant la phase inspiratoire; le sommet inférieur de ce triangle n'atteint point

[illegible] aphragme; sa base supérieure est délimitée par [illegible]

[illegible] est quadrilatère à contours arrondis; son bord an- [illegible] t d'arrière en avant et se rapporte en bas au ven- [illegible] endante et immédiatement au-dessous de celle- [illegible] rd inférieur, appliqué sur le versant antérieur [illegible] ts et en avant et répond à la projection du ven-

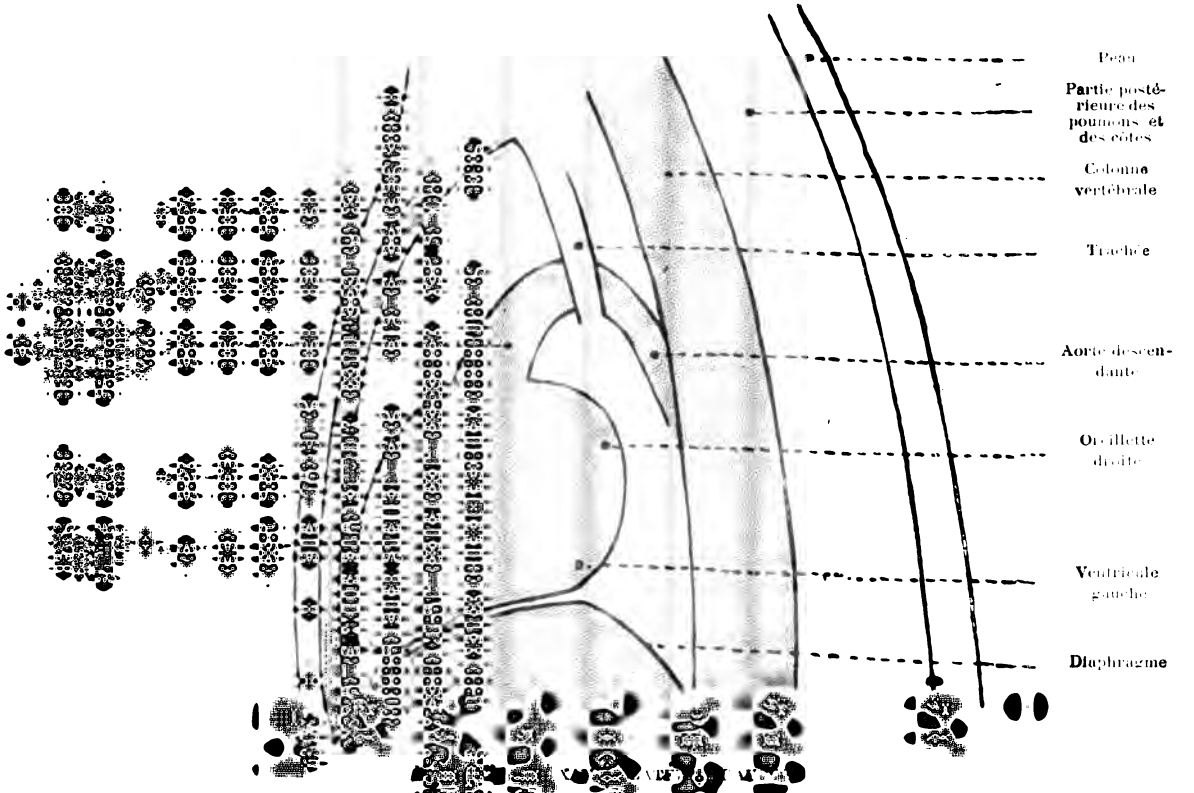

[illegible] nte [illegible] aré [illegible] re [illegible] its [illegible] arc

de plein cintre à la partie supérieure de l'espace rétro-cardiaque, cintre interrompu par la silhouette verticale, claire de la trachée-artère. Mais cette éventualité reste néanmoins très rare et ne s'observe en tout cas que chez les vieillards athéromateux très maigres.

L'espace rétro-cardiaque forme un ruban vertical clair qui tranche quelque peu vivement pendant les inspirations profondes et dans lequel on peut distinguer immédiatement au-dessous de la crosse de l'aorte une zone relativement sombre provenant des vaisseaux des deux hiles pulmonaires. Il peut arriver que l'aorte descendante athéromateuse révèle une partie de son trajet intra-thoracique supérieur dans cet espace, immédiatement au devant de la colonne vertébrale; mais cette éventualité est aussi très rare et ne se produit que quand on a affaire à des sujets maigres et séniles et quand le radiogramme est irréprochable.

Cet espace rétro-cardiaque est délimité en bas par le dôme diaphragmatique coiffant la masse hépatique, que l'on voit monter et descendre pendant la respiration, et en haut par l'ombre dense des deux épaules.

La colonne vertébrale constitue une ombre à concavité antérieure formée en avant par les blocs quadrangulaires superposés des corps vertébraux et en arrière par les lames vertébrales et les apophyses épineuses à travers lesquelles reluit la clarté du tissu pulmonaire.

La zone postérieure claire rétro-vertébrale est formée par la partie postérieure des deux poumons sur lesquels se projettent les arcades costales.

Le sujet présente à l'observateur (fig. 135) son flanc droit, relève les bras au-dessus de la tête; l'écran fluorescent est appliqué contre l'aisselle droite et le rayon normal passe transversalement à travers le thorax de gauche à droite. Examen latéral droit

Les données de cet examen sont en tous points semblables à celles de l'examen précédent, mais comme le cœur et les gros vaisseaux se trouvent à une grande distance de l'écran, les images de ceux-ci sont agrandies et peu nettes. D'ailleurs, cet examen particulièrement difficile n'est réalisable que dans des cas exceptionnels.

Le rayon normal (fig. 135) passe obliquement de gauche à droite et d'arrière en avant à travers le médiastin postérieur; le thorax forme un angle de Examen oblique antérieur droit

[illegible] il s'appuie par le bord antérieur de son ai-

[illegible] ent de la position antérieure à la position oblique [illegible] ut sur son axe vertical, nous voyons l'ombre médiane [illegible] ore cardio-vasculaire se dirige vers la droite de l'ob- [illegible] le vers sa gauche, tandis qu'une zone claire intermé- [illegible] abilité du médiastin postérieur apparaît. Nous dis- [illegible] 141) trois zones claires alternant avec deux zones

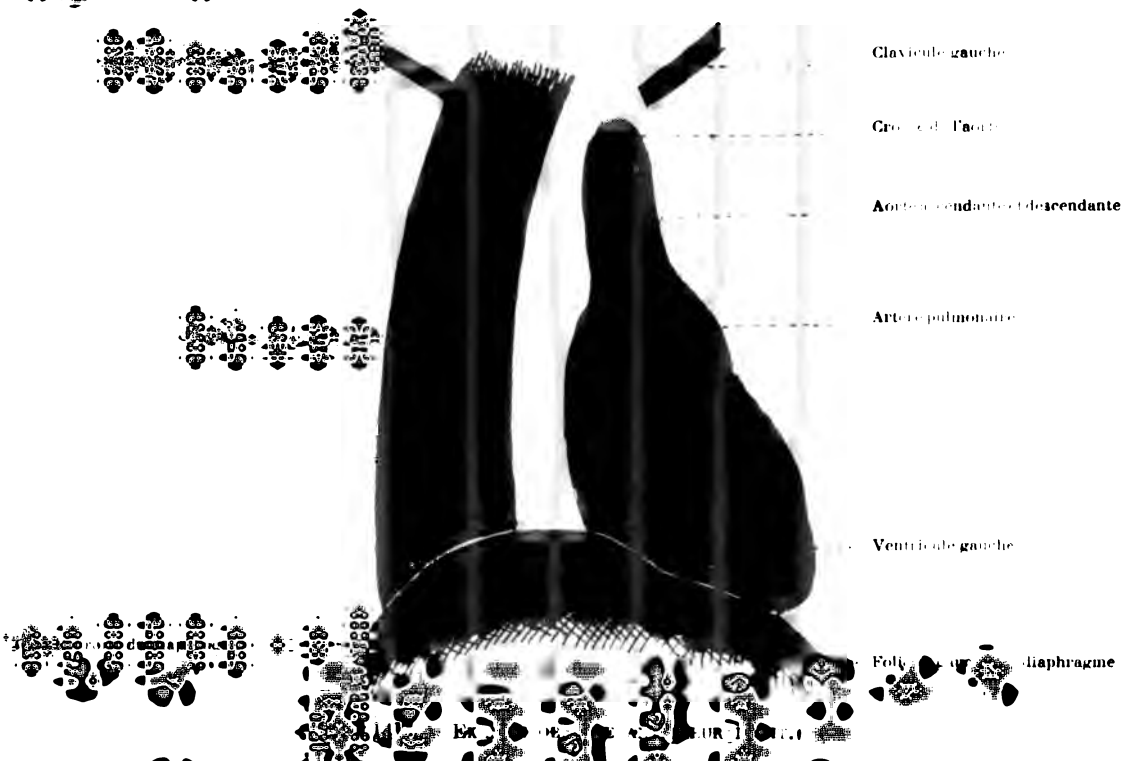

[illegible] par la

[illegible] térieur, [illegible] e l'exa- [illegible] monaire [illegible] ré de la

colonne vertébrale par une zone claire médiane et répond à l'oreillette droite. Son bord inférieur repose par l'intermédiaire du diaphragme sur la masse hépatique, et est en raison de ces connexions anatomiques souvent très difficile à percevoir: la dilatation de l'estomac par un mélange gazogène ou même des inspirations très profondes permettent de délimiter quelque peu ce bord.

Le sommet du triangle est formé par un bourgeon vertical, à bords parallèles et animés de mouvements pulsatiles : il constitue les projections superposées de l'aorte ascendante, de la crosse et de l'aorte descendante, toutes trois placées dans un plan d'incidence des rayons.

L'espace rétro-cardiaque est une bande claire épousant la concavité de la colonne vertébrale et délimité en avant par l'ombre cardio-aortique; il dérive de la portion postérieure du poumon gauche et de la partie antérieure du poumon droit, projetées à travers la fente du médiastin postérieur. Il est délimité en bas par le diaphragme dont la foliole droite est plus élevée que la foliole gauche.

La zone claire postérieure située à l'extrême gauche de l'observateur traduit la transparence de la partie postérieure des poumons.

La position oblique antérieure droite (ou postérieure gauche) est de choix dans l'exploration de la *crosse de l'aorte*. L'emploi d'un diaphragme et de préférence d'un diaphragme rectangulaire, est absolument indispensable. Le sommet de l'ombre aortique (fig. 141) se termine au niveau de l'articulation sterno-claviculaire et de la troisième vertèbre dorsale; l'ombre aortique elle-même forme un ruban placé à peu près verticalement à bords sensiblement parallèles : elle est séparée de la colonne vertébrale par la zone claire rétro-cardiaque qui se continue au-dessus de la crosse dans le champ clair dérivant du poumon gauche. La partie supérieure de la silhouette aortique est généralement plus sombre, précisément parce que la partie horizontale de la crosse est traversée par les radiations dans toute sa longueur : cette partie supérieure peut être renflée sous forme de massue.

Les deux bords qui délimitent l'ombre aortique, ainsi que son sommet, sont animés de mouvements pulsatiles : on y reconnaît une diastole, rapide, synchrone de la systole ventriculaire et une systole, plus lente, synchrone de la diastole ventriculaire.

Quand on examine la crosse de l'aorte dans cette position, il importe de tenir compte de la situation de l'ampoule, c'est-à-dire de l'incidence du rayon normal;

suivant que l'ampoule se trouvera au niveau de la partie supérieure ou de la partie moyenne, ou de la partie inférieure du thorax, la projection de la crosse tout en ne variant guère de configuration générale dérivera cependant de portions absolument différentes. Si l'incidence normale (fig. 142, A) passe par les dernières vertèbres cervicales, l'image sera engendrée à la fois par l'aorte ascendante et par la portion

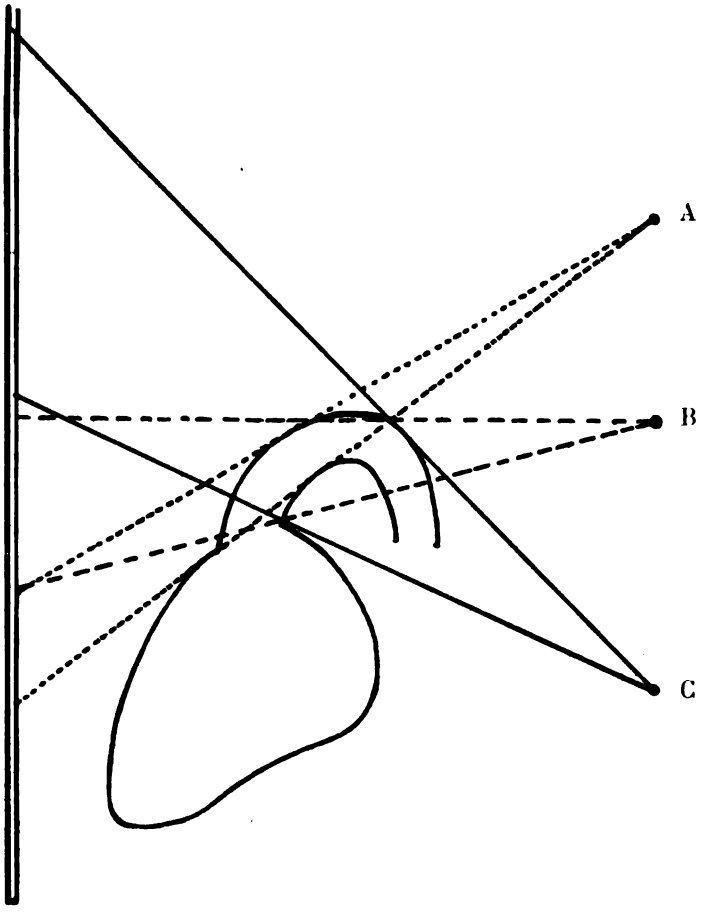

FIG. 142. — Les différentes composantes de l'image aortique dans les trois positions A, B et C de l'ampoule.

horizontale de la crosse : cette position seule est en état de nous donner la silhouette de l'émergence de l'aorte. Si l'incidence normale (C) passe par les dernières vertèbres dorsales, l'image se trouvera constituée par la portion ascendante. Si enfin l'incidence normale (B) passe par la troisième vertèbre dorsale, en d'autres termes si elle est tangente au bord supérieur de la portion horizontale de la crosse, les composantes de

la silhouette seront intermédiaires entre celles des deux positions précédentes. Évidemment ces considérations ne sont valables qu'avec une distance relativement petite (50 centimètres) du foyer anticathodique; elles perdent d'autant plus de leur valeur que cette distance sera plus forte; il s'ensuit que, dans l'exploration de la crosse de l'aorte il convient, dans bien des cas, de ne pas trop éloigner le foyer anticathodique.

Examen oblique postérieur gauche

Le rayon normal (fig. 135) se dirige obliquement de droite à gauche et d'avant en arrière à travers le médiastin postérieur; le thorax forme un angle de 45° avec l'écran contre lequel il s'appuie par le bord postérieur de son aisselle gauche.

Si le foyer radiogène se trouve à forte distance, les données de cet examen sont semblables à celles de l'examen oblique antérieur droit et les images de ces deux positions seraient superposables si la situation des différentes zones n'était inverse (fig. 143) : ce qui est ici à gauche de l'observateur se trouve là à sa droite et inversement. Si le foyer radiogène est assez rapproché du thorax, des différences assez sensibles peuvent s'observer; dans l'examen oblique antérieur les vaisseaux et le cœur se trouvent relativement près de l'écran, tandis que la colonne vertébrale en est assez éloignée; dans l'examen oblique postérieur, au contraire, le système cardio-aortique se trouve notablement plus distant de l'écran que la colonne vertébrale. La première position convient donc particulièrement bien à l'étude des organes de la circulation, tandis que la seconde position se prête mieux à l'étude de la colonne vertébrale.

Examen oblique antérieur gauche

Le rayon normal (fig. 135) passe obliquement de droite à gauche et d'arrière en avant à travers le médiastin postérieur; le thorax forme un angle de 45° avec l'écran contre lequel il s'appuie par le bord antérieur de son aisselle gauche.

Nous distinguons (ng. 144) en allant de la gauche vers la droite de l'observateur successivement une zone claire, grande, large, répondant au poumon droit; l'ombre cardio-vasculaire triangulaire dont la partie inférieure et gauche se projette sur la colonne vertébrale et dont le sommet supérieur et allongé répond à la veine cave supérieure; une petite zone claire médiane séparant l'ombre cardiaque de la colonne vertébrale; l'arc de la colonne vertébrale dont la concavité est dirigée vers la gauche de l'observateur, et enfin une zone claire répondant au poumon gauche.

[illegible] 135) passe obliquement à travers le médiastin posté- [illegible] gauche a droite; le thorax forme un angle de 45° [illegible] appuie par le bord postérieur de son aisselle droite.

[illegible] même image que l'oblique antérieure gauche avec les [illegible] avons fait valoir dans l'étude de la position oblique [illegible] oblique antérieur gauche est de choix dans l'étude [illegible]

[illegible] positions sagittales, c'est l'antérieure (examen an- [illegible] parce que le cœur se trouve rapproché de l'écran;

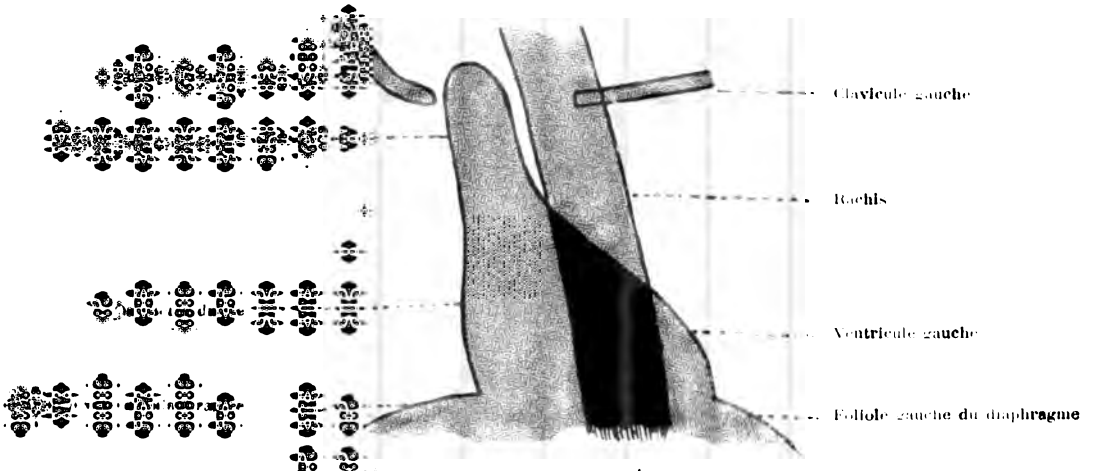

[illegible] 14. — Examen oblique antérieur gauche

[illegible] s, c'est la position oblique postérieure gauche et sur- [illegible] rieure droite qui retiendront avant tout notre atten- [illegible] nette- [illegible] ro-car- [illegible] n n'est [illegible]

[illegible] uantité [illegible] t l'em- [illegible] d'ail- [illegible] com- [illegible] ent sur

[illegible] aux yeux de l'observateur successivement toutes [illegible]res droites, la projection latérale droite, toutes les [illegible]es droites, la projection postérieure, toutes les [illegible]s gauches, la projection latérale gauche et toutes [illegible]ures gauches et nous aboutirons enfin au point de [illegible] et tous les organes thoraciques, seront étudiés

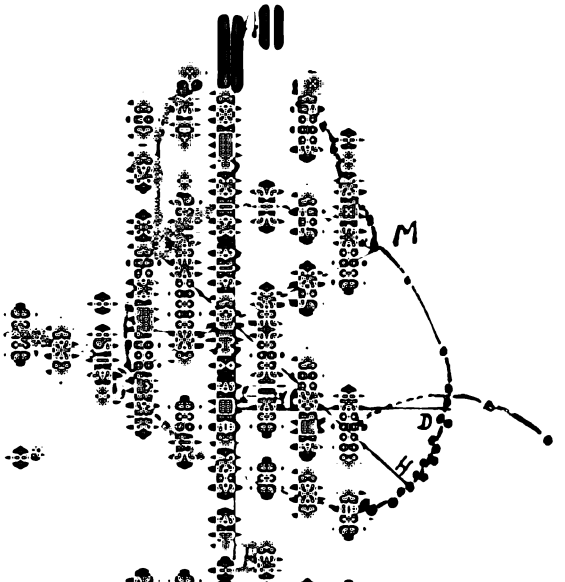

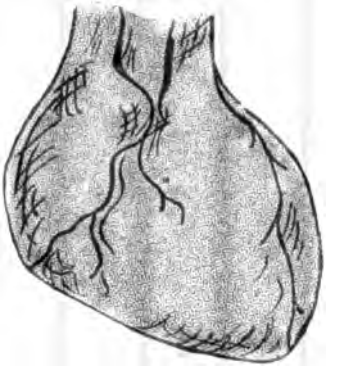

[illegible]GRAMME.

[illegible]uche.
[illegible]oite.
[illegible]al du cœur.

FIG. 146.

En haut, l'embouchure de la veine cave avec l'émergence de l'aorte et de l'artère pulmonaire :
En bas, l'oreillette droite et les ventri- [illegible]

[illegible] per- [illegible]e.

[illegible] et au [illegible] soit [illegible] aux

Mensuration du cœur

données de l'examen antérieur; celui-ci est préférable à tout autre, d'abord à cause du rapprochement du cœur de l'écran, ensuite à cause de la possibilité de comparer les résultats obtenus à ceux de la percussion.

Qu'il s'agisse d'un orthodiagramme ou d'un téléradiogramme, le contour inférieur du cœur échappe à l'observateur, si pas dans sa totalité, du moins en partie; il en est encore de même du contour supérieur, là où l'aorte et l'artère pulmonaire prennent naissance; l'opérateur (fig. 145) après avoir délimité les bords droit et gauche du cœur, devra donc réunir ceux-ci par deux courbes appropriées, l'une supérieure G M, l'autre inférieure L H : la courbe G M et une partie de la courbe L H sont donc arbitraires. Enfin il devra avoir soin de repérer aussi exactement que possible la ligne médiane A B.

Distance latérale gauche. — Du point le plus périphérique du bord gauche, abaissons une perpendiculaire sur la ligne médiane, soit C D. Cette ligne répond à peu près au diamètre du ventricule gauche : le point D correspond en général à la pointe du cœur, mais répondra à un point notablement plus élevé, si le grand axe du cœur tend à devenir vertical (cor pendulum, abaissement du diaphragme). Il faut se garder de considérer comme pointe du cœur la partie qui est visible immédiatement au-dessus du diaphragme : le cœur étant couché sur le versant antérieur du diaphragme, sa pointe doit se projeter notablement au-dessous de la coupole diaphragmatique et se révéler dans la zone claire de la chambre à air de l'estomac.

Distance latérale droite. — Du point le plus périphérique du contour droit abaissons une perpendiculaire E F sur la ligne médiane : cette distance E F répond à peu près au diamètre de l'oreillette droite.

Diamètre longitudinal du cœur. — Ce diamètre G H s'obtient en réunissant la pointe du cœur H à la partie supérieure du contour de l'oreillette droite, c'est-à-dire à l'embouchure de la veine cave supérieure G.

Angle d'inclinaison. — Cet angle (α) se mesure par l'inclinaison du diamètre longitudinal G H sur le diamètre transversal C D : il sera d'autant plus grand que le diaphragme sera plus abaissé et que la pointe du cœur, par suite de cet abaissement, pourra se rapprocher plus de la ligne médiane (station debout, entéroptose, cor pendulum, etc.). Il sera d'autant plus petit que le diaphragme

s'élèvera davantage dans la cage thoracique et que par suite de cette élévation la pointe du cœur s'éloignera plus de la ligne médiane (position couchée, météorisme, obésité, etc.).

Le diamètre transversal. — Ce diamètre L M est la distance comprise entre le point de jonction de l'arc moyen avec l'arc inférieur du contour gauche, d'une part, et le point de jonction du contour droit avec le contour inférieur, d'autre part. Il correspond au diamètre transversal du ventricul droit.

Aire cardiaque. — En reportant les contours de l'orthodiagramme ou du téléradiogramme sur du papier quadrillé (en centimètres) il sera facile de calculer l'aire cardiaque.

Les dimensions du cœur varient à l'état normal avec la taille, l'âge, le sexe, le poids et la position du sujet d'observation.

Nous donnons ci-après le tableau emprunté à Moritz, se rapportant aux dimensions prises dans la position couchée. Si, dans un cas donné, on prélève des dimensions répondant aux valeurs minima de ce tableau, il est permis d'en conclure d'une façon absolue à l'absence de toute hypertrophie; si les dimensions trouvées correspondent aux valeurs maxima, l'absence de toute hypertrophie, quoique probable, n'est pas absolument certaine.

Mensurations orthodiagraphiques des dimensions du cœur d'adultes masculins normaux (de 17 à 56 ans) d'après Moritz

TAILLE		Distance latérale droite en centimètres	Distance latérale gauche en centimètres	Diamètre longitudinal en centimètres	Diamtère transversal en centimètres	Aire cardiaque en centimètres carrés
153 à 157 cim.	Moyenne. . . .	4,4	7,9	13,0	10,2	98
	Maxima	4,8	8,0	13,5	10,5	100
	Minima	4,0	7,8	11,5	10,0	80
161 à 169 cim.	Moyenne. . . .	4,4	8,3	13,14	10,5	102
	Maxima	5,0	9,3	14,5	10,8	108
	Minima	3,5	7,5	12,8	9,0	87
171 à 178 cim.	Moyenne. . . .	4,6	8,8	14,0	10,3	100
	Maxima	5,9	9,7	15,3	11,0	126
	Minima	3,0	7,8	12,5	9,0	92

Mouvements propres du cœur

Les mouvements propres du cœur vus sur l'écran radioscopique ne sont pas d'analyse facile en raison de la vitesse avec laquelle les différentes phases de la révolution cardiaque se succèdent; sans aucun doute un examen superficiel montre que l'aire cardiaque devient plus petite pendant la systole ventriculaire et plus grande pendant la diastole. Il est encore aisé d'observer que le ventricule gauche projette sa pointe rapidement en dehors, qu'à cette propulsion latérale succède immédiatement un retrait brusque qui rapproche la pointe de la ligne médiane et que ce retrait est suivi lui-même d'une ampliation lente du ventricule. Il est déjà plus malaisé de constater la diastole et la systole de l'oreillette droite.

Mais l'analyse détaillée de tous les mouvements propres du cœur, de leur succession et de leur synchronisme et surtout de leur corrélation avec les différents bruits perceptibles à l'auscultation, est des plus délicates. L'étude de ces différents points sera de préférence entreprise sur des sujets à pouls lent (bradycardie); un micro-phonendoscope de Bianchi permettra le plus facilement de rapporter les différents bruits du cœur à la phase correspondante de la révolution cardiaque. Le soulèvement de la pointe, sa projection à gauche, est un phénomène pré-systolique correspondant à la systole auriculaire, ainsi que Potain l'affirma en premier lieu : le retrait de la pointe du cœur vers la ligne médiane correspond à la systole du ventricule. Il importe de noter que le choc précordial ne provient pas uniquement de la pointe, mais qu'il est dû en grande partie au choc de la paroi du ventricule gauche; en effet, le choc précordial se révèle à la palpation contrôlée par la radioscopie en un point situé à quelques centimètres au-dessus de la pointe, là où les contractions de la paroi ventriculaire, quoique variant beaucoup d'amplitude d'un sujet à l'autre, se montrent en général considérables sur l'écran fluoroscopique.

Déplacements totaux du cœur

A l'état normal, et c'est un fait établi depuis longtemps déjà par la clinique, le cœur se déplace sous l'influence de son poids dans les différentes attitudes du corps humain.

Dans le décubitus latéral droit, le cœur se mobilise d'environ un à deux centimètres vers la droite et dans le décubitus latéral gauche de deux à trois centimètres vers la gauche. Ce changement de position du cœur ne se borne pas à un déplacement latéral; il se combine encore à un déplacement vers le haut, égal à environ un centimètre dans le décubitus latéral gauche et à environ un demi-cen-

timètre dans le décubitus latéral droit. Dans la station l'axe longitudinal du cœur tend à se redresser, à se rapprocher de la verticale.

Tous ces déplacements s'expliquent aisément quand on réfléchit au mode de suspension du cœur dans la cage thoracique; le pédicule vasculaire du cœur constitue le point fixe, autour duquel celui-ci est mobilisé par son poids.

Ampliation inspiratoire du cœur

Les deux phases de la respiration impriment des changements d'éten-

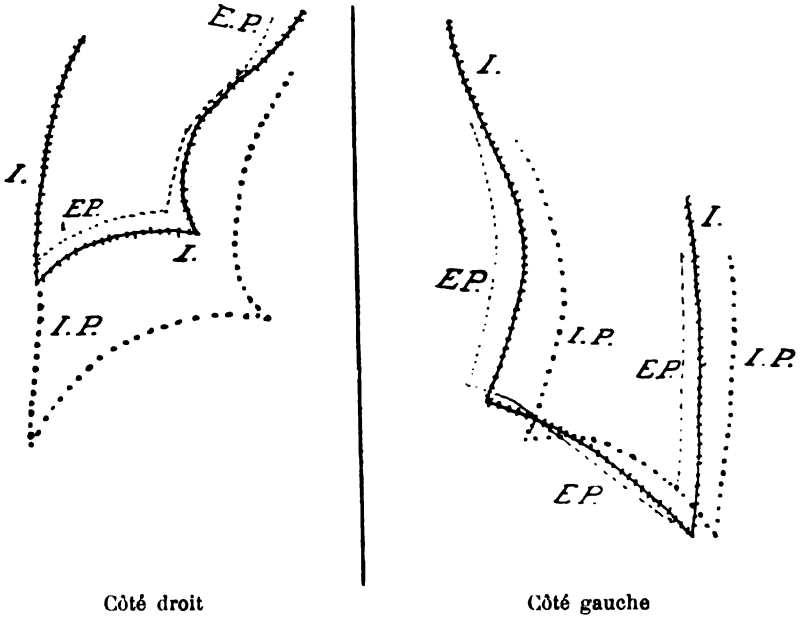

FIG. 147. — DÉPLACEMENTS RESPIRATOIRES DE L'AIRE CARDIAQUE DANS LE DÉCUBITUS LATÉRAL DROIT (D'après Holzknecht)

I. en inspiration.
I. P. en inspiration profonde.
E. P. en expiration profonde.
Les bords latéraux gauche et droit de l'aire cardiaque sont suceptibles de déplacements respiratoires à peu près équivalents.

due à l'aire cardiaque. Pendant l'inspiration, l'image du cœur devient plus grande et se réduit avec l'expiration subséquente à ses dimensions initiales. L'ampliation inspiratoire est de constatation facile, si on fait exécuter de grands mouvements respiratoires et si on porte son attention particulière sur l'oreillette droite. Toutes les régions de l'ombre cardiaque ne s'amplifient pas dans la même mesure; le contour droit s'éloigne pendant l'inspiration beaucoup plus de

la ligne médiane que le contour gauche: les parties supérieures s'amplifient plus pendant l'inspiration que les parties inférieures. C'est donc en haut et à droite, c'est-à-dire au niveau de l'oreillette droite, que les excursions sont les plus faciles à percevoir. Holzknecht a démontré que l'ampliation inspiratoire de l'aire cardiaque dépend des variations du vide pleural. Dans la cavité pleurale il n'y a pas, même pendant l'expiration forcée, de pression posi-

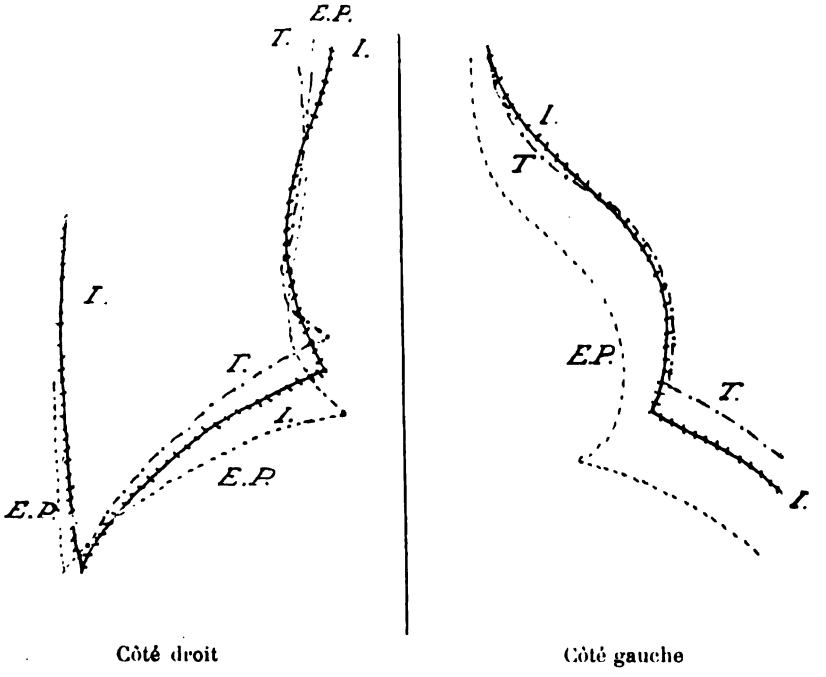

FIG. 148. — DÉPLACEMENTS RESPIRATOIRES DE L'AIRE CARDIAQUE DANS LE DÉCUBITUS LATÉRAL GAUCHE (D'après Holzknecht)

I. en inspiration.
I. P. en inspiration profonde.
T. dans la toux.
Le déplacement latéral porte presque exclusivement sur le côté gauche de l'aire cardiaque.

tive capable de comprimer le cœur; l'augmentation du vide pleural, qu'entraîne l'ampliation inspiratoire du thorax, exerce en quelque sorte une aspiration sur les parois cardiaques et détermine ainsi un appel plus considérable de sang dans les cavités du cœur : or, les parois cardiaques les plus minces, telles que les oreillettes, sont les plus sensibles à cette aspiration, tandis que les parties les plus charnues, tel que le ventricule gauche, y opposent le plus de résistance : consé-

quemment l'oreillette droite présentera le maximum de dilatation et le ventricule gauche le minimum, tandis que le ventricule droit subira une dilatation modérée.

Déplacements respiratoires du cœur dans le decubitus latéral

L'inspiration imprime à l'aire cardiaque des déplacements latéraux variables avec l'attitude du sujet : dans le décubitus latéral droit, les deux bords de l'ombre médiane se déplacent, tous deux, à peu près dans la même mesure (fig. 147) : dans le décubitus latéral gauche, au contraire, le bord gauche subit un déplacement beaucoup plus considérable que le bord droit (fig. 148).

L'explication de ce phénomène, sur lequel Holzknecht a appelé le premier l'attention, n'est guère difficile.

Le cœur, fixé par son pédicule vasculaire autour duquel il peut osciller, repose par sa face inférieure en grande partie sur la foliole gauche du diaphragme; celui-ci dans ses mouvements d'ascension agit donc sur deux bras de levier de longueur très inégale; le bras droit, formé par l'oreillette droite, est beaucoup plus petit que le bras gauche formé par le ventricule gauche.

Or, les deux folioles du diaphragme (v. diaphragme) n'exécutent pas des excursions de même amplitude dans le décubitus latéral : c'est la foliole correspondant au côté sur lequel le sujet est couché qui montre les mouvements d'ascension et d'abaissement les plus considérables, tandis que la foliole du côté opposé est relativement peu mobile. Dans le décubitus latéral gauche, la foliole droite n'exécute que de minimes excursions, alors que l'amplitude des mouvements de la foliole gauche est considérable : le contour droit de l'ombre cardiaque ne se déplacera donc guère, et son contour gauche, au contraire, sera fortement mobilisé. Dans le décubitus latéral droit, les rôles des deux folioles sont intervertis : la foliole droite, tout en exécutant de grands mouvements, ne peut agir que sur un petit bras de levier, sur l'oreillette droite, et les déplacements latéraux des contours cardiaques seront à peu près équivalents.

SIXIÈME PARTIE

LE THORAX : ORGANES RESPIRATOIRES

THORAX : ORGANES RESPIRATOIRES

L'exploration des poumons s'exécute de préférence dans la position antérieure ou dans la position postérieure (fig. 135). La radiographie peut avoir ses indications, notamment dans l'exploration des sommets pulmonaires; la radioscopie est le procédé le plus habituel qui répondra à l'immense majorité des exigences cliniques. Evidemment toutes les conditions et toutes les précautions ordinaires qui doivent présider à tout examen radioscopique (obscuration prolongée, incidence normale, diaphragme, etc... [page 216 et suivantes]) seront observées. Comme le diagnostic clinique dépend souvent ici d'une minime altération du tissu pulmonaire, il est d'importance capitale d'approprier la qualité des rayons, c'est-à-dire leur pouvoir pénétrant, à la pénétrabilité du thorax. Sous ce rapport rien ne démontre mieux que l'exploration du thorax l'utilité et même la nécessité de l'état critique de l'ampoule (page 9); que l'ampoule soit trop dure et les côtes s'éclaircissent, disparaissent même; dans ces conditions, toute altération pathologique, à moins qu'elle ne soit par trop considérable, échappera à l'œil de l'observateur. Les côtes constituent un indice précieux pour la détermination de la valeur pénétrante des rayons à utiliser : elles doivent projeter une silhouette nettement visible, assez sombre : dans l'examen antérieur, leur segment antédoit être nettement perceptible. Technique

Au point de vue de sa pénétrabilité aux radiations de Röntgen, le thorax présente de grandes variations suivant que le sujet d'observation est obèse ou maigre, musclé ou débile, etc... C'est au radiologue à ramener l'état du vide de l'ampoule à l'optimum, à son état critique, variable dans chaque cas.

Notre étude se bornera au sternum, aux côtes, au diaphragme et aux poumons, celle de la région dorsale de la colonne vertébrale (page 154), du cœur et des gros vaisseaux (page 261) ayant été faite précédemment. Description

Le sternum. — Dans l'examen antérieur aussi bien que dans l'examen postérieur, le sternum confond en grande partie sa silhouette avec celle de l'ombre médiane : dans l'examen antérieur, ce n'est que l'angle formé par le bord supérieur et le bord latéral du manubrium qui dépasse d'un centimètre environ l'ombre de la colonne vertébrale. Dans l'examen postérieur, la projection les bords latéraux du sternum doit dépasser notablement celle des bords latéraux de la colonne vertébrale, mais néanmoins toute trace de sa projection est inobservable en raison de sa texture spongieuse et de son éloignement considérable de l'écran. La silhouette du manubrium et même de la partie supérieure du corps du sternum peut être amenée très nettement sur la couche sensible dans une des deux positions obliques antérieures.

Les côtes. — On peut reconnaître aux côtes trois segments : le segment postérieur, le plus long qui se dirige en bas et en dehors, le segment antérieur, qui se dirige en bas et en dedans et un segment intermédiaire dont le coude brusque forme le contour latéral de la paroi thoracique. Les cartilages qui réunissent les côtes au sternum sont perméables aux rayons X et partant ne laissent guère de trace sur la plaque photographique si ce n'est quand ils sont en partie calcifiés.

Les côtes forment avec la colonne vertébrale un angle ouvert en bas et en dehors; pendant l'inspiration les côtes s'élèvent, les espaces intercostaux s'élargissent et l'angle costo-vertébral devient plus grand. A l'état normal la largeur des espaces intercostaux et la grandeur des angles costo-vertébraux sont égales de chaque côté de la cage thoracique.

Les côtes projetées sur le champ clair pulmonaire y forment une espèce de grillage à travers lequel le tissu pulmonaire est directement abordable à l'examen radiologique : leurs segments antérieur et postérieur se recouvrent en certains points en formant des ombres losangiques auxquelles il ne faut pas attribuer de signification pathologique.

Le diaphragme. — La voûte diaphragmatique présente sur l'écran fluorescent trois segments distincts : deux voussures latérales convexes vers le haut qui répondent aux deux folioles, et une partie médiane plane qui sert de support au cœur et qui répond au centre phrénique. A droite, le diaphragme se moule exactement sur la convexité du foie; à gauche, il embrasse la grosse tubérosité de l'estomac rempli d'air et la face externe de la rate. La silhouette du muscle fait

donc corps à droite avec celle de la masse hépatique et à gauche avec la paroi stomacale et la rate. Quelle que soit la position du sujet, elle ne pourra donc jamais être dissociée à l'état distinct, isolé.

Les deux ailes du diaphragme ne sont pas exactement semblables, superposables : l'aile gauche est moins convexe que l'aile droite et se trouve dans le thorax à un niveau notablement inférieur (environ 2 centimètres).

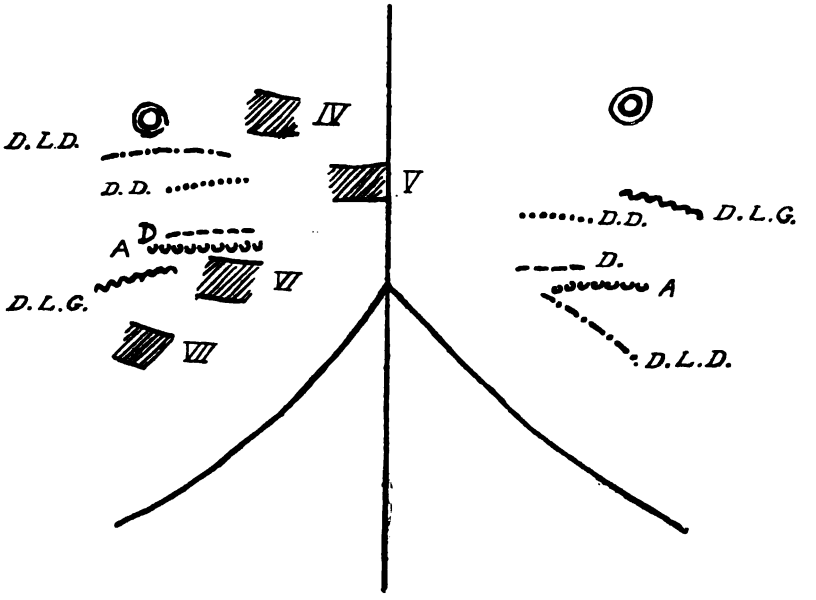

FIG. 149. — SILHOUETTE DU DIAPHRAGME DANS LES DIFFÉRENTES STATIONS (d'après Holzknecht)
IV, V, VI, et VII; segment antérieur des 4e, 5e, 6e et 7e côtes.
D. L. D. : Position du diaphragme dans le décubitus latèral droit.
D. L. G. : Position du diaphragme dans le décubitus latéral gauche.
D. D. : Position du diaphragme dans le décubitus dorsal.
D. : Position du diaphragme dans la station verticale.
A. : Position du diaphragme dans la station assise.

Pendant l'inspiration, le diaphragme, en se contractant, refoule d'abord les viscères abdominaux, sur lesquels il prend ensuite appui pour élever par ses insertions costales et sternales la cage thoracique; l'élévation des côtes s'accompagne nécessairement de leur projection en dehors; ainsi les courbures diaphragmatiques tendent à s'aplanir quelque peu. A l'aplanissement complet

s'opposent les organes abdominaux, à droite le foie, masse incompressible, et à gauche la grosse tubérosité de l'estomac et la rate. L'inspiration change donc quelque peu la forme de la voussure, et un peu plus à gauche qu'à droite.

La voûte diaphragmatique s'élève plus haut à droite qu'à gauche. On rapporte généralement le point culminant des deux folioles aux segments antérieurs des côtes : à droite (fig. 149) le diaphragme atteint le bord supérieur de la cinquième côte dans le décubitus dorsal, le milieu du cinquième espace intercostal dans la station debout et le bord supérieur de la sixième côte dans la position assise. Mais au point de vue radiologique il est plus facile de repérer la voussure diaphragmatique sur les segments postérieurs des côtes, segments postérieurs visibles dans toute leur étendue et projetant une ombre très nette, tandis que les segments antérieurs reliés au sternum par l'intermédiaire des cartilages costaux sont moins visibles; il suffit de se rappeler d'ailleurs que sur la ligne mamillaire :

Le segment antérieur de la quatrième côté correspond au segment postérieur de la huitième.

Le segment antérieur de la cinquième côté correspond au segment postérieur de la neuvième.

Le segment antérieur de la sixième côte correspond au segment postérieur de la dixième.

Ce repérage sera évidemment plus facile à droite qu'à gauche où l'ombre cardiaque gène. Dans cette détermination, il faut éviter toute faute de projection et n'opérer qu'avec l'incidence normale. Dans la station debout le segment postérieur de la huitième côte droite dans toute son entièreté et l'extrémité postérieure de la neuvième côte droite sont toujours visibles à l'état normal même pendant l'expiration. Si le segment postérieur de la dixième côte est perceptible, il y a incontestablement abaissement total, pathologique du diaphragme (thorax paralytique, entéroptose). Dans d'autres circonstances, au contraire (obésité, tumeurs abdominales, etc.), le point culminant de la saillie diaphragmatique peut s'élever à une hauteur anormale.

Les excursions du diaphragme varient considérablement d'amplitude avec l'attitude du sujet; il est de prime abord évident que c'est dans la position où l'élévation de la voussure diaphragmatique est la plus considérable, que les excursions du muscle disposeront du chemin le plus étendu; dans le décubitus

dorsal ces excursions sont en effet les plus grandes, dans la position assise les plus petites et dans la station verticale elles ont une amplitude intermédiaire.

Tandis que les folioles du diaphragme montrent dans ces trois positions des excursions d'égale étendue à droite et à gauche et que le point culminant de leur voussure se trouve à peu de chose près à la même hauteur, des différences énormes d'amplitude se manifestent dans le décubitus latéral. C'est ainsi que dans le décubitus latéral droit (fig. 150) la foliole droite fait une saillie intrathoracique plus considérable que la gauche et exécute, comme il faut s'y attendre, des excur-

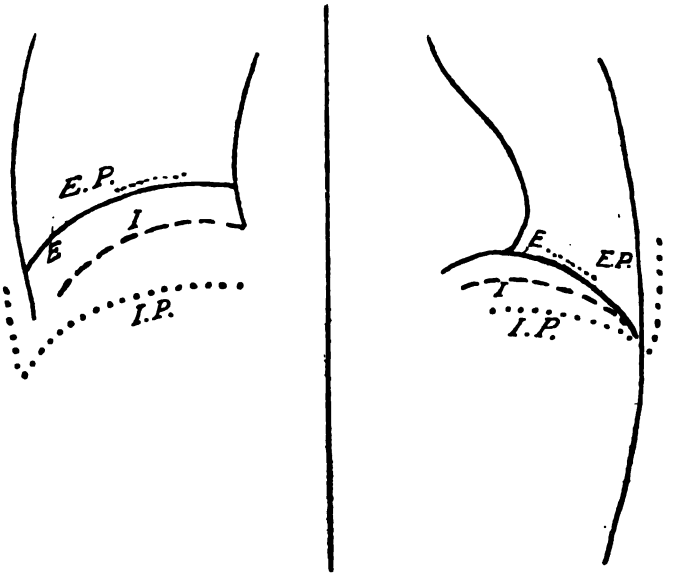

FIG. 150. — POSITION DU DIAPHRAGME DANS LE DÉCUBITUS LATÉRAL DROIT (d'après Holzknecht).
E. P. En expiration profonde.
E. En expiration.
I. En inspiration.
I. P. En inspiration profonde.

sions respiratoires étendues, tandis que la foliole gauche s'immobilise et reste à un niveau inférieur, même pendant l'expiration. Ce n'est pas à dire que son immobilisation soit absolue; sa partie médiane (fig. 151), celle qui s'insère au centre phrénique, est entraînée passivement par les excursions notables de la foliole droite et semble donc exécuter des oscillations de faible amplitude autour du point fixe que présente l'insertion de ses fibres costales latérales. Si le sujet passe du décubitus latéral droit au décubitus latéral gauche, les folioles dia-

phragmatiques échangent de rôle : c'est la foliole gauche qui exécute les excursions les plus étendues et c'est la foliole droite qui se met à osciller autour de ses insertions costales latérales droites. Il faut encore faire observer que les excursions exécutées par la moitié du diaphragme correspondant au côté sur lequel le sujet est couché ont une amplitude plus considérable que les excursions diaphragmatiques dans la position verticale ou assise (fig. 150).

Aussi bien peut-on dire, eu égard au rôle inspirateur par excellence du diaphragme, qu'on respire surtout par la moitié du diaphragme sur laquelle on est couché. Tous ces phénomènes si surprenants qu'ils puissent être à première vue s'expliquent aisément; trois facteurs dominent la forme et les mouvements du diaphragme : d'abord un facteur inhérent au muscle lui-même, c'est-à-dire sa

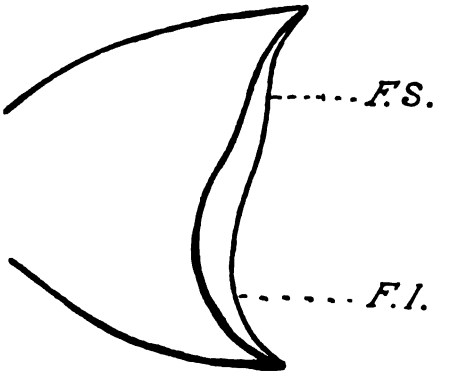

Fig. 151. — Mouvements des deux folioles du diaphragme dans le décubitus latéral (d'après Holzknecht).
F. S. Foliole supérieure.
F. I. Foliole inférieure.

contraction musculaire, en vertu de laquelle le diaphragme tend à devenir horizontal et rectiligne : en deuxième lieu la force rétractile des poumons, en vertu de laquelle les poumons ont une tendance permanente à revenir sur eux-mêmes, à s'atélectasier, à retourner en quelque sorte à leur état fœtal. Cette tendance trouve un commencement d'accomplissement pendant l'expiration et arrive à exercer ainsi sur la face supérieure du diaphragme une aspiration. Cette force rétractile est entamée plus ou moins sérieusement quand un processus pathologique, telle qu'une infiltration tuberculeuse, néoplasique, etc., atteint le tissu pulmonaire et alors le diaphragme perd en amplitude de ses mouvements proportionnellement à la perte de force rétractile. Ces considérations expliquent

l'immobilisation plus ou moins complète de la foliole diaphragmatique correspondant au poumon atteint de lésion tuberculeuse (signe de Williams). Enfin le troisième facteur consiste dans la poussée que les viscères abdominaux exercent sur la face inférieure du diaphragme : dans la position verticale cette poussée sera moins considérable que dans le décubitus dorsal et plus considérable que dans la position assise; dans le décubitus dorsal ou ventral, elle s'exercera de façon à peu près égale sur les deux folioles; dans le décubitus latéral elle sera unilatérale : elle ne développera son action élévatrice que sur la foliole gauche dans le décubitus latéral gauche et que sur la foliole droite dans le décubitus latéral droit.

Technique. — Les radiations que comportent un examen radioscopique des poumons doivent présenter une intensité et un pouvoir de pénétration relativement faibles. C'est une erreur que de croire à la nécessité d'une forte luminescence de l'écran fluorescent : à l'œil soigneusement préparé par une obscuration prolongée, l'écran même faiblement éclairé révélera des détails anatomiques qui échapperaient avec une intensité plus forte des radiations. Celles-ci doivent avoir en outre un pouvoir de pénétration relativement modéré afin d'assurer à la projection toute la gamme possible des teintes et des demi-teintes. En résumé, trois conditions capitales doivent présider à l'examen radioscopique des organes respiratoires : obscuration prolongée de la rétine de l'observateur, luminescence modérée de l'écran et pouvoir pénétrant des radiations strictement approprié. Les poumons

Que l'examen se fasse dans la position antérieure ou dans la position postérieure, les images obtenues sont semblables et superposables si le foyer radiogène se trouve à une grande distance. Une distance de deux mètres permet aisément tout examen.

Il est souvent utile d'écarter l'écran de la cage thoracique afin d'agrandir et d'amplifier le détail anatomique ou physiologique que l'on veut étudier particulièrement.

Chez la femme, pluripare surtout, la glande mammaire peut obscurcir la base du poumon et le dôme diaphragmatique et en imposer pour une opacité pathologique. Pour éviter toute erreur il suffit de faire relever les seins.

L'omoplate et particulièrement son épine peuvent aussi troubler l'uniformité de l'image pulmonaire; quelques mouvements imprimés au moignon de l'épaule éviteront toute méprise.

Champs pulmonaires. — A travers le treillis costal, de chaque côté de l'ombre médiane cardio-vasculaire, nous observons une zone claire plus étroite en haut qu'en bas, plus étroite à gauche qu'à droite : pendant l'inspiration ces deux champs pulmonaires s'éclaircissent et s'agrandissent aussi bien dans le sens vertical que dans le sens transversal.

Immédiatement au-dessus du diaphragme et surtout à droite, ils présentent une zone transversale de un à deux travers de doigt de hauteur dont la transparence et la clarté tranchent nettement pendant l'inspiration : par suite de son expansion inspiratoire considérable, la base du poumon absorbe une quantité abondante d'air et devient plus perméable aux radiations que le restant du tissu pulmonaire susceptible d'une expansion moins forte.

La clarté des champs pulmonaires est très variable même à l'état normal; tantôt ils sont très transparents et alors les contours et les pulsations de l'ombre médiane, les ampliations diastolique et inspiratoire de l'oreillette droite, les pulsations de l'aorte et des artères du hile pulmonaire se révèlent avec la plus grande netteté; tantôt, au contraire, ils paraissent voilés, gris, sans grands et nombreux détails et alors l'interprétation de ces images diffuses ne peut comporter toujours un sens pathologique : le thorax des sujets musclés et particulièrement des obèses donne lieu à une production abondante de rayons parasites qui viennent troubler la netteté et la clarté des détails, tandis qu'au contraire le thorax des personnes maigres, et particulièrement des femmes, offre l'image radioscopique la plus démonstrative.

Les deux champs pulmonaires projetés sur la couche sensible présentent un aspect tacheté auquel il faut se garder d'attribuer une origine anormale, pathologique. Cet aspect tacheté, à peine perceptible à l'état normal sur l'image radioscopique, provient des divisions artérielles et veineuses de deuxième, de troisième et de quatrième ordre (voir le hile) et s'accentue singulièrement à l'état pathologique, quand les vaisseaux pulmonaires sont gorgés de sang (congestion, stase pulmonaire).

L'élasticité pulmonaire et ses modifications se révèlent sur l'écran pendant l'inspiration par l'agrandissement plus ou moins grand de tous les diamètres du thorax, par l'abaissement plus ou moins prononcé du diaphragme et enfin par une transparence plus ou moins considérable des deux champs pulmonaires.

Dans tout examen du thorax une attention particulière sera consacrée à l'état des sinus costo-diaphragmatiques, des hiles, des sommets pulmonaires et du médiastin postérieur.

Les sinus costo-diaphragmatiques seront explorés de préférence à l'écran qui permet de les étudier dans presque toute leur étendue: on examinera successivement les parties antérieures, latérales et postérieures de chacun des deux sinus en faisant passer le sujet lentement, progressivement de la position antérieure à la position postérieure par toutes les positions intermédiaires; il importe de maintenir au cours de tout cet examen le passage de l'incidence normale à travers la partie explorée du sinus.

Les sinus changent de forme pendant l'expiration; ils ont leur maximum de hauteur pendant l'expiration, leur maximum de largeur pendant l'inspiration.

Cette exploration permet de déceler à la fois la présence d'un épanchement même minime et la présence d'adhérences qui empêchent leur déplissement.

Les deux sinus phrénico-péricardiques se révèlent surtout pendant l'inspiration.

Le hile. — De chaque côté de l'ombre cardio-vasculaire, un peu plus près du sommet que de la base pulmonaire, nous remarquons, en diaphragmant étroitement, le hile pulmonaire sous forme d'une opacité de grandeur et de densité variables, pourvu de deux prolongements verticaux, l'un supérieur et l'autre inférieur. Cette opacité est généralement plus visible à droite qu'à gauche: ici elle se trouve cachée en partie par l'ombre cardiaque dont on parvient néanmoins à la dégager en tournant le sujet quelque peu autour de son axe vertical, soit à droite, soit à gauche. En diaphragmant très soigneusement le hile, on peut y observer des mouvements pulsatiles quand les champs pulmonaires présentent une belle clarté : l'expansion (diastole) est synchrone avec la contraction du ventricule gauche. Ces pulsations prouvent d'une façon évidente que l'ombre constitue la silhouette de l'artère pulmonaire. Sans aucun doute les veines pulmonaires doivent également coopérer à la formation de cette opacité, mais les bronches ne peuvent y avoir aucune part de par leur nature de conduit aérifère perméable aux rayons. Le prolongement supérieur est visible aussi bien du côté droit que du côté gauche : il est de petite étendue et se perd assez vite en haut et en dehors

dans le champ clair pulmonaire. Le prolongement inférieur du hile droit descend verticalement, parallèlement à l'oreillette droite qu'il avoisine immédiatement et dont il peut cacher le contour : il se divise en deux ou trois branches plus minces que l'on peut poursuivre sur de bons radiogrammes, vers le bas et le dehors dans la zone pulmonaire jusque tout près du dôme diaphragmatique. Le prolongement inférieur du hile gauche n'est pas perceptible, caché qu'il est par la silhouette dense du ventricule gauche. Ces prolongements répondent aux divisions de deuxième et de troisième ordre des artères et des veines pulmonaires.

Sur d'excellents négatifs ces différents prolongements avoisinent les silhouettes des divisions bronchiques qui se reconnaissent sous forme de petits cordons sombres, ramifiés, à bords parallèles ou sous forme de taches sombres, circulaires, tandis que les divisions vasculaires se présentent sous l'aspect de taches ou de cordons clairs. Les divisions bronchiques ne sont jamais visibles sur l'écran radioscopique et elles n'impressionnent la couche sensible que dans des cas exceptionnels. D'ailleurs l'étude de ces détails vasculaires et bronchiques est à peine commencée : mais les modifications que les constructeurs sont en train d'apporter à la construction des appareils radiogènes (radiographie instantanée) semblent déjà à l'heure actuelle tenir une partie de leurs promesses et nous permettront sans aucun doute dans un avenir très rapproché d'amener sur la couche sensible le trajet des petits vaisseaux et des bronches.

Les sommets. — Il est inutile d'insister sur l'importance et les difficultés cliniques de l'exploration des sommets pulmonaires : c'est là un sujet d'angoisse et d'anxiété des plus fréquent pour tout praticien consciencieux. Sans vouloir méconnaître la valeur de la percussion et surtout de l'auscultation des sommets dans l'établissement d'un diagnostic précoce de la tuberculose, on peut certes dire que ces procédés laissent souvent le clinicien le plus expérimenté dans le doute; dans ces cas l'exploration radiographique, par la révélation d'un voile ou d'un piqueté anormal, assure fréquemment le diagnostic. En cas de diagnostic difficile et fin, la radiographie constitue le procédé de choix, de nécessité, tandis que la radioscopie suffit pour démontrer des lésions perceptibles par la percussion et l'auscultation.

L'exploration radiographique des deux sommets s'exécute dans le décubitus dorsal; la tête et le cou sont légèrement relevés par une alèze qui supportera le chassis radiographique. L'ampoule sera très molle et le pouvoir de

pénétration de ses radiations ne pourra point dépasser celui nécessaire à la radiographie d'une main. Il n'y a aucun inconvénient à permettre au sujet de respirer doucement, à son aise; car l'expansion inspiratoire des sommets pulmonaires ne comporte qu'une petite amplitude. L'emploi d'un tube compresseur, pourvu à son extrémité supérieure d'un diaphragme très étroit, est indispensable non pas tant parce qu'il permet d'exercer sur la partie supérieure du thorax une compression, qu'il faut éviter d'ailleurs avec le plus grand soin, mais bien parce qu'il constitue le diaphragme le plus parfait de la technique actuelle et qu'il élimine ainsi le maximum possible de radiations parasites. Le tube compresseur n'exercera donc aucune pression : par son ouverture inférieure il sera légèrement incliné vers le menton qui y trouvera un point d'appui; il sera exactement centré sur la ligne médiane, afin que la trachée-artère projette sa silhouette au milieu de l'ombre de la colonne vertébrale et de façon que l'aire des sommets pulmonaires soit d'égale étendue à droite comme à gauche.

Nous observons ainsi la projection des segments postérieurs des trois premières côtes que vient croiser la clavicule notablement agrandie. Sur les très bons radiogrammes on peut observer quelques divisions vasculaires souvent plus marquées à droite qu'à gauche. Le premier espace intercostal est souvent très petit et peut même faire défaut sur la couche sensible; en inclinant plus fortement la tête vers le thorax et en accentuant quelque peu l'obliquité du tube compresseur, on parvient alors par une nouvelle radiographie à mettre cet espace en évidence (fig. 152 et 153).

Le médiastin postérieur. — L'état du médiastin postérieur ne peut être défini que par un examen oblique et c'est l'examen oblique antérieur droit qui aura la préférence (fig. 135, 141 et 143).

Dans cette position, à l'état normal, nous apercevons un ruban clair, vertical, allongé, séparant la colonne vertébrale de l'ombre cardio-vasculaire. Ce n'est pas là à proprement dire la projection du médiastin postérieur, mais bien celle de la partie postérieure du poumon gauche et de la partie antérieure du poumon droit vues à travers la fente étroite et perméable aux rayons que constitue la région rétro-cardiaque. Cette zone claire médiastinique ne présente pas partout la même transparence et la même perméabilité aux rayons X; sous ce rapport nous pouvons la diviser en trois portions : une portion supérieure et une portion inférieure très petites et très claires et une portion moyenne plus éten-

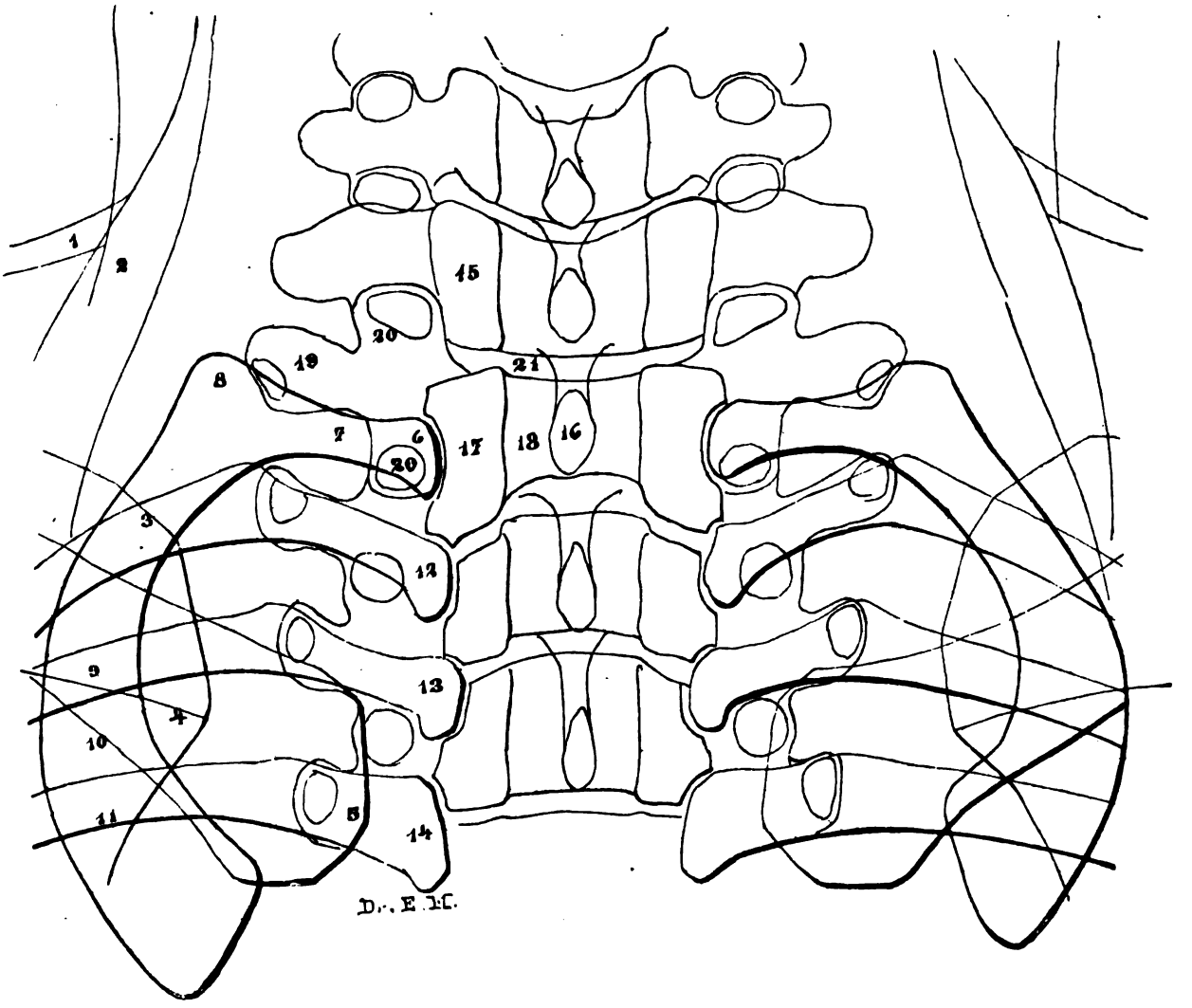

FIG. 152. — COLONNE VERTÉBRALE, RÉGION CERVICO-DORSALE. EXAMEN POSTÉRIEUR

1. Peau.
2. Muscles.
3. Omoplate, angle supéro-interne.
4. » épine.
5. Clavicule, tête (le sternum est invisible).
6. Première côte, tête (articulée avec la 1re dorsale).
7. » » col.
8. » » tubérosité et angle,
9, 10 et 11. Première côte, corps.
12. Deuxième côte, tête.
13. Troisième côte, tête.
14. Quatrième » »
15. Septième vertèbre cervicale.
16. Première vertèbre dorsale, apophyse épineuse.
17. » » » apophyses articulaires.
18. » » » corps.
19. » » » apophyse transverse.
20 et 20. Apophyses articulaires des septième cervicale et première dorsale.
21. Cartilage intervertébral.



Fig. 153. — Colonne vertébrale, région cervico-dorsale. Examen postérieur
(Le premier espace intercostal n'est pas visible)

due, plus sombre, mais encore assez perméable pour qu'on y puisse reconnaître le trajet oblique des côtes. La portion supérieure située immédiatement derrière la crosse de l'aorte répond à la trachée; la portion moyenne répond à la région des deux hiles du poumon et la portion inférieure, de deux travers de doigt de hauteur, délimitée vers le bas par le diaphragme que l'on voit monter et descendre, répond aux deux bases pulmonaires pourvues d'une expansion inspiratoire considérable.

Si les ganglions du médiastin postérieur sont hypertrophiés, la teinte sombre de la portion moyenne s'accentue considérablement et dans ces conditions toute la fente médiastinique peut même devenir absolument imperméable aux rayons X : alors il nous sera impossible de différentier les contours de l'arc vertébral d'avec ceux de la crosse de l'aorte et du cœur. Mais encore importe-t-il d'apporter dans le diagnostic d'adénopathie bronchique d'intensité moyenne une grande circonspection : car l'espace rétro-cardiaque peut être très indistinct à l'état normal si le sujet d'observation est gros et gras; nous avons vu que le thorax des sujets obèses donne lieu à des images ternes, voilées, sans contrastes et sans détails même dans les positions d'observation les plus avantageuses (page 300).

En outre, il faut éviter de localiser dans le médiastin postérieur une opacité qui relève d'un territoire pulmonaire situé au devant ou en arrière de la fente médiastinique. Il nous sera facile de déterminer le siège de cette lésion extra-médiastinique, si nous avons soin de faire pivoter quelque peu le sujet sur son axe vertical : elle s'échappera de l'aire rétro-cardiaque dans le sens de la rotation si elle siège dans le poumon droit et dans le sens contraire si elle siège à gauche, le sujet étant en position oblique antérieure droite.

Abstraction faite de ces restrictions, le diagnostic d'adénopathie bronchique quelque peu développée peut toujours être établi par l'examen radioscopique.

Les ganglions ne sont pas seulement à rechercher dans la région médiastinique : ils peuvent encore se montrer dans le tissu pulmonaire lui-même : il arrive quelquefois d'observer au milieu d'un champ pulmonaire une opacité ronde, très dense que de prime abord on est tenté d'attribuer à la présence d'un corps métallique, à la présence d'une balle de revolver, mais qui n'est que la silhouette d'un ganglion calcifié intra-pulmonaire; d'ailleurs les recherches des anatomistes ont établi la présence normale de ganglions dans le tissu pulmonaire

le long des premières divisions bronchiques. Cette particularité anatomique mérite d'être rappelée afin d'éviter toute méprise diagnostique.

Les ganglions normaux, qu'ils siègent dans le médiastin ou qu'ils siègent dans le tissu pulmonaire, ne sont jamais reconnaissables ni sur l'écran fluorescent ni sur la couche sensible. Les ganglions hypertrophiés, caséfiés, néoplasiques et calcifiés projettent leur silhouette policyclique le long des deux contours latéraux de l'ombre cardiaque de l'examen antérieur, et obscurcissent considérablement la zone claire rétro-cardiaque de l'examen oblique antérieur droit. L'examen radioscopique est à même bien souvent de nous révéler l'état anatomique de ces ganglions si nous avons soin de varier progressivement le pouvoir de pénétration des rayons Röntgen. Dans ces conditions disparaissent, de plus en plus complètement au fur et à mesure que ce pouvoir de pénétration augmente, d'abord les ganglions hypertrophiés ou néoplasiques et ensuite les ganglions caséïfiés; mais les ganglions calcifiés, quelle que soit la pénétration des rayons, donnent toujours une image très nette, une image de corps métallique. La densité plus ou moins grande des ganglions explique suffisamment ces différences.

De ces considérations découle un principe important de technique pour l'exploration radioscopique du thorax : il importe de varier progressivement, lentement, le pouvoir de pénétration des rayons Röntgen. Ce principe est facile à sauvegarder et à mettre en pratique quand on a soin d'utiliser une ampoule usagée, présentant une tendance constante à durcir.

FIN.

LANE MEDICAL LIBRARY
NFORD UNIVERSITY MEDICAL CENTER
STANFORD, CALIFORNIA 94305
FOR RENEWAL: PHONE 723-6691
DATE DUE